

## ГИГАНТОКЛЕТОЧНЫЙ АРТЕРИИТ. ЧАСТЬ I

МАКАРЕНКО Е.В.

Витебский государственный ордена Дружбы народов медицинский университет, г. Витебск, Республика Беларусь

Вестник ВГМУ. – 2017. – Том 16, №5. – С. 21-30.

## GIANT CELL ARTERITIS. PART I

MAKARENKO E.V.

Vitebsk State Order of Peoples' Friendship Medical University, Vitebsk, Republic of Belarus

Vestnik VGMU. 2017;16(5):21-30.

### Резюме.

Гигантоклеточный (височный) артериит – это васкулит, поражающий сосуды среднего и крупного калибра. Заболевание развивается у пациентов старше 50 лет. Диагностика гигантоклеточного артериита основана на клинических проявлениях заболевания, результатах биопсии височной артерии и методах визуализации, которые включают ультразвуковое исследование, магнитно-резонансную томографию и позитронно-эмиссионную томографию. «Золотым стандартом» диагностики остается биопсия височной артерии. Рекомендуется выполнять биопсию височной артерии до начала лечения гигантоклеточного артериита, но морфологические признаки васкулита сохраняются через 2-3 недели после начала глюкокортикостероидной терапии. Лабораторные исследования для диагностики гигантоклеточного артериита включают определение количества С-реактивного белка и скорости оседания эритроцитов.

*Ключевые слова:* гигантоклеточный артериит, патогенез, клиническая картина, диагностика.

### Abstract.

Giant cell (temporal) arteritis is vasculitis affecting the vessels of medium and large calibre. This disease develops in patients older than 50 years. The diagnosis of giant cell arteritis is based on clinical manifestations of the disease, the results of temporal artery biopsy and imaging methods, which include ultrasound, magnetic resonance imaging and positron emission tomography. Biopsy of the temporal artery remains to be «the gold standard» of diagnosis. It is recommended to perform temporal artery biopsy before the treatment of giant cell arteritis, but the morphological signs of vasculitis persist in 2-3 weeks after the beginning of glucocorticosteroid therapy. Laboratory studies for the diagnosis of giant cell arteritis include the determination of the amount of C-reactive protein and the rate of erythrocyte sedimentation.

*Key words:* giant cell arteritis, pathogenesis, clinical picture, diagnosis.

Гигантоклеточный (височный) артериит (ГКА) – форма васкулита, часто гранулематозного, который характеризуется поражением сосудов среднего и крупного калибра с вовлечением аорты и/или ее основных ветвей (сонной, позвоночной и часто височной артерии), обычно развивающийся у пациентов старше 50 лет и нередко ассоциированный с ревматической полимиалгией (РП). ГКА может сопровождаться потенциально опасными для жизни осложнениями. Синонимом ГКА, который применяется для обозначения

заболевания в ряде стран, является болезнь Хортона [1-5].

### Эпидемиология

Распространенность ГКА зависит от географического региона. Наиболее часто эта патология встречается у жителей Северной Европы, где ежегодный уровень заболеваемости составляет более 20 случаев на 100 000 населения в возрасте более 50 лет и реже наблюдается в средиземноморских

странах, у афроамериканцев, коренных американцев и жителей азиатских стран [2, 3, 6]. Заболеваемость ГКА увеличивается с возрастом, женщины болеют в 2-3 раза чаще, чем мужчины [2-4, 6].

### Этиология и патогенез

Этиология заболевания неизвестна. При ГКА установлена ассоциация с антигенами гистосовместимости HLA класса II и HLA-DRB1\*04 гаплотипом [4, 7, 8]. Причиной возникновения заболевания могут быть также негативные факторы окружающей среды [8]. Предполагается, что роль триггера заболевания может выполнять инфекция. В нескольких исследованиях изучали возможную роль инфекционных агентов [3]. В биоптатах височной артерии, взятых у пациентов с ГКА, обнаруживали присутствие парвовируса B19, Chlamydia pneumoniae, Mycoplasma pneumoniae и вируса ветряной оспы [9-12]. Однако в других исследованиях не было получено убедительных доказательств связи ГКА с подозреваемыми ранее потенциальными патогенами [5, 13]. Мишенью для иммунной системы может быть пораженная атеросклеротическим процессом артериальная стенка. Предположение основано на том, что ГКА развивается у людей старше 50 лет [4].

При ГКА ведущую патогенетическую роль играют Т-лимфоциты и макрофаги. В клеточных инфильтратах, локализующихся в артериальной стенке, доминируют CD4 Т- лимфоциты и макрофаги. Из активированных макрофагов образуются гигантские многоядерные клетки, которые, как правило, располагаются вдоль фрагментированной внутренней эластической мембраны [14].

Сосудистые дендритные клетки, которые расположены в адвентиции, функционируют как дозорные клетки. После их активации неизвестным антигеном происходит рекрутирование CD4 Т-лимфоцитов и их дифференциация в Т-хелперы 1 и Т-хелперы 17 [5]. Т-хелперы 1 начинают продуцировать гамма-интерферон и модулируют активацию макрофагов, а Т-хелперы 17 образуют интерлейкин-17, который может индуцировать продукцию цитокинов макрофагами и фибробластами [14]. Макрофаги в адвентиции выделяют провоспалительные цитокины, такие как интерлейкин-1, интерлейкин-6 и фактор некроза опухоли альфа (ФНО- $\alpha$ ). Эти цитокины принимают участие в развитии локального воспаления артериальной стенки и в системной воспалительной реакции [3, 14, 15]. Дополнительно-

ные клетки, участвующие в патогенетических процессах, имеют сосудистое происхождение. В первую очередь это миофибробласты и эндотелиальные клетки [14]. Активный воспалительный процесс в стенке кровеносного сосуда в конечном итоге приводит к окклюзии просвета, нарушению кровотока и тканевой ишемии [14, 16].

Помимо иммунно-опосредованных механизмов в развитии ГКА имеет значение также локальная дисфункция эндотелиальных клеток сосудов [5]. Недавнее исследование показало, что у пациентов с ГКА повышено содержание одного из острофазовых реактантов, белка сывороточного амилоида А (SAA), который индуцирует пролиферацию эндотелиальных клеток, а это приводит к размножению миофибробластов и ангиогенезу [17].

Клетки гладкой мускулатуры сосуда при ГКА превращаются в мигрирующие секреторные клетки и участвуют в синтезе матриксных металлопротеиназ [5]. Матриксная металлопротеиназа-9 способствует деградации эластической соединительной ткани [18].

### Клинические проявления гигантоклеточного артериита

Основные клинические проявления ГКА объединяются в четыре группы симптомов [2]: 1) краниального артериита, 2) экстракраниального артериита, 3) системного воспаления и 4) РП (табл. 1).

В клинической картине ГКА у каждого конкретного пациента может наблюдаться любая комбинация указанных проявлений. В большинстве случаев симптомы заболевания развиваются постепенно в течение нескольких недель, но может быть и внезапное начало болезни [3].

Головная боль является наиболее значимым и часто присутствующим симптомом ГКА. Пациенты отмечают изменение интенсивности или локализации головной боли, которая беспокоила их ранее, или появление вновь возникшей головной боли. Типичная ее локализация – одна или обе теменные области. Головная боль может распространяться на свод черепа, возникать в височных областях или в затылочной области, становится генерализованной. Локализация головной боли может меняться в течение болезни. Она может быть непрерывной или пароксизмальной, порой становится мучительной и не купируется анальгетиками [3, 19].

Значимый симптом заболевания – перемежающаяся «хромота» нижней челюсти («жева-

Таблица 1 – Клинические проявления гигантоклеточного артериита

Основные проявления	Клинические симптомы
Краниальный артериит	<ul style="list-style-type: none"> <li>• головная боль, болезненность в области лица и волосистой части головы,</li> <li>• выступающие и болезненные при пальпации височные артерии,</li> <li>• перемежающаяся «хромота» нижней челюсти,</li> <li>• глазные симптомы: внезапная потеря зрения (транзиторная или постоянная), диплопия или другие офтальмологические проявления,</li> <li>• инсульт, транзиторные ишемические атаки и другие психоневрологические проявления,</li> <li>• вестибуло-слуховые проявления (потеря слуха, шум в ушах, головокружение),</li> <li>• инфаркт языка или кожи волосистой части головы</li> </ul>
Экстракраниальный артериит	<ul style="list-style-type: none"> <li>• синдром дуги аорты,</li> <li>• недостаточность аортального клапана,</li> <li>• аневризмы или расслоения аорты,</li> <li>• клинически значимое вовлечение других артерий, периферические нейропатии и респираторные симптомы (кашель, боли в горле, охриплость голоса)</li> </ul>
Системное воспаление	<ul style="list-style-type: none"> <li>• лихорадка, недомогание, усталость, анорексия и потеря веса</li> </ul>
Ревматическая полимиалгия	<ul style="list-style-type: none"> <li>• двусторонняя боль и скованность в мышцах плечевого пояса, шеи и тазового пояса</li> </ul>

тельная хромота»). Боль и преходящее затруднение или ослабление движений нижней челюсти возникают при продолжительном жевании, особенно твердой пищи, или длительном разговоре и прекращается после расслабления жевательных мышц. Этот симптом позволяет с высокой вероятностью предположить диагноз ГКА. При поражении артерий, кровоснабжающих мышцы языка, может появиться аналогичный симптом – перемежающаяся «хромота языка». У ряда пациентов возникает болезненность при прикосновении к лицу и коже головы, что заставляет их отказываться от использования головного убора и расчески [2, 3, 19].

Обращают на себя внимание височные артерии, которые хорошо заметны, извиты, плотные и болезненные на ощупь. Пульсация височных артерий отсутствует или резко ослаблена. В редких случаях ГКА может привести к сегментарному некрозу кожи волосистой части головы или инфаркту языка [3].

Неврологические проявления наблюдаются не часто. Инсульты возникают у 3-7% пациентов с ГКА. Развитие инсульта в вертебро-базиллярной системе является более типичным для ГКА, чем для атеросклеротического поражения мозговых сосудов [20, 21]. Ряд авторов отмечает важный факт, что инсульты могут развиваться и после начала терапии глюкокортикостероидами (ГКС) [20, 22, 23]. Нейропсихические проявления и периферические нейропатии встречаются редко [3].

Передняя ишемическая нейропатия зрительного нерва является следствием васкулита задних ресничных артерий, ветвей глазной артерии, которые кровоснабжают головку зрительного нерва. Она развивается у 5-15% пациентов и является ведущей причиной слепоты при ГКА. В большинстве случаев эти изменения являются односторонними, но возможно развитие двухстороннего поражения. Менее распространенными причинами потери зрения являются центральная окклюзия артерий сетчатки, задняя ишемическая зрительная нейропатия и кортикальная слепота. Потеря зрения при ГКА может развиваться внезапно. В то же время, в нескольких исследованиях сообщалось, что у половины пациентов с необратимой потерей зрения наблюдались предшествующие визуальные симптомы, такие как расплывчатое зрение (пелена перед глазами), преходящая слепота, зрительные галлюцинации или диплопия [3, 24]. Причиной диплопии является ишемия глазных мышц или их нервных окончаний. Проявления диплопии могут уменьшиться после назначения ГКС [19].

Преходящая слепота (*amaurosis fugax*) является самым грозным признаком предстоящей потери зрения. Ее следует рассматривать как показание для неотложной медицинской помощи при ГКА, поскольку своевременное лечение ГКС и низкими дозами аспирина может предотвратить развитие необратимой слепоты. Перемежающаяся «хромота» жевательных мышц также ассоциирована с повышенным риском потери зрения. Если

развивается слепота, прогноз на восстановление зрения остается плохим даже при использовании высоких доз ГКС. Только у 5% пациентов была отмечена некоторая положительная динамика [25].

Вестибулярно-слуховые проявления являются весьма распространенными проявлениями ГКА, что отмечено в проспективных исследованиях. Симптоматика заключается в односторонней или двусторонней потере слуха, головокружениях и шуме в ушах. При этом начало заболевания обычно малосимптомное. По результатам проведенных наблюдений было установлено, что у 89% пациентов с ГКА были аномальные вестибулярные тесты, у 64% – субъективные нарушения слуха, у 52% – головокружения и у 50% – шум в ушах. Все проявления в большинстве случаев имели обратное развитие после проведения терапии ГКС [26].

Признаки окклюзионных изменений в крупных артериях, кровоснабжающих грудную клетку и конечности, встречаются редко. Клинические проявления этих изменений – синдром дуги аорты, неотличимый от такового при артериите Такаясу. У пациентов появляются такие симптомы, как перемежающаяся хромота рук, феномен Рейно, отсутствие или уменьшение пульсации над пораженными сосудами, а также боли над вовлеченными артериями. Аортит развивается редко и плохо диагностируется, так как в большинстве случаев его симптомы мягкие, неспецифичные и малозаметные. По оценкам исследователей, у пациентов с ГКА в 2 раза повышен риск возникновения аневризмы аорты [27, 28]. Симптомы, указывающие на вовлечение коронарных, мезентериальных артерий и артерий нижних конечностей, наблюдаются не часто. Осложнения со стороны аорты могут возникать рано или поздно при ГКА, а иногда и после завершения лекарственной терапии. В большинстве наблюдений структурное повреждение аорты не ассоциировалось с сохраняющейся активностью заболевания. Показания к регулярной визуализации аорты при ГКА не определены [5, 29].

Системные проявления (лихорадка, недомогание, усталость, анорексия и потеря веса) встречаются у 30-60% пациентов с ГКА. В некоторых случаях эти симптомы могут быть единственными проявлениями болезни, в таком случае ГКА расценивается как «маскированный». Напротив, если нарушения зрения или неврологические расстройства не сопровождаются выраженными системными проявлениями, такой вариант течения принято обозначать как «ок-

культный», или «скрытый» ГКА [19]. Температура тела при ГКА, как правило, субфебрильная и редко превышает 39°C.

Типичными симптомами РП являются боли в шее, плечевом и тазовом поясе, ассоциированные с утренней скованностью [2, 3, 19].

При ГКА могут возникать фатальные осложнения, такие как инсульт, инфаркт, разрыв расслаивающей аневризмы аорты. Кроме того, возможно развитие тяжелых инфекций [30]. В некоторых эпидемиологических исследованиях отмечено увеличение смертности при ГКА, преимущественно в течение первого года после постановки диагноза. В то же время имеются данные о том, что общая ожидаемая продолжительность жизни пациентов ГКА практически идентична продолжительности жизни в популяции [3].

Различные заболевания могут иметь сходные с ГКА клинические проявления, что должно учитываться при дифференциальной диагностике [5, 31]. Появившуюся у пациентов пожилого возраста глазную симптоматику чаще всего объясняют более распространенной патологией, такой как катаракта, глаукома, артериальная гипертензия или сахарный диабет. Упорную головную боль ошибочно расценивают как проявление остеохондроза или неверно диагностируют головную боль напряжения [19].

### **Диагностика гигантоклеточного артериита**

В 1990 г. Американская коллегия ревматологов (American College of Rheumatology, ACR) разработала диагностические классификационные критерии ГКА [32]. При сравнении 214 пациентов с клиническим диагнозом ГКА, установленным ревматологом, и 593 пациентов с другими васкулитами были выбраны тридцать три клинические переменные, позволяющие отличить пациентов с ГКА. На основании выполненного последующего анализа был сделан вывод о том, что для постановки диагноза ГКА необходимо иметь 3 критерия из пяти (табл. 2).

В последнее время высказывается сомнение в отношении валидности этих критериев и возможности их использования в клинической практике [33]. Проблема заключается в том, что диагностические классификационные критерии ГКА были разработаны одновременно с критериями для других васкулитов, таких как узелковый полиартериит или гранулематоз с полиангититом. Они

были предложены не для разграничения пациентов с васкулитом и без такового, а для определения конкретного типа васкулита у пациентов с различными вариантами этой патологии. В этом смысле критерии ACR свидетельствуют о высокой чувствительности и специфичности, 93,5% и 91,2% соответственно [32]. Однако критерии не имеют такой диагностической ценности в отношении пациентов, которым ранее не был выставлен диагноз васкулита. Проще идентифицировать пациента с ГКА на основе диагностических критериев ACR при высокой распространенности патологии, как это имеет место в специализированных ревматологических клиниках, а не при относительной редкости заболевания, например в офтальмологических или общемедицинских учреждениях. Кроме того, если критерии применяются в популяции, где распространенность ГКА является низкой, частота неверной диагностики заболевания будет выше [5].

### Лабораторная диагностика ГКА

Диагноз ГКА основывается на клинических проявлениях и подкрепляется лабораторными признаками, свидетельствующими об острофазовых реакциях. Наиболее характерно увеличение СОЭ и уровня С-реактивного белка (СРБ). Кроме того, имеет место анемия воспаления и тромбоцитоз [3]. СОЭ, оцененная методом Вестергрена, является самым распространенным скрининг-тестом, который первым используется в клинической практике для диагностики ГКА. Стандартные значения верхних пределов нормы этого показателя для мужчин определяются как половина их возраста, а для женщин – половина

их возраста плюс пять. Следует учитывать, что на показатель СОЭ по Вестергрену оказывает влияние уровень гематокрита. Показатель будет ложно высоким в тех случаях, когда у пациента имеется значительная степень анемии. R. Hegg и соавт. [34] установили, что использование статинов и нестероидных противовоспалительных средств (НПВС) может повлиять на показатель СОЭ. Прием статинов снижал СОЭ в среднем на 30%; а употребление НПВС уменьшало его примерно на 25%. В то же время применение этих средств не оказывало влияния на уровень СРБ. По этой причине клиницисту при интерпретации показателя СОЭ необходимо учитывать, какие лекарственные средства принимает пациент [5]. Следует иметь в виду, что у небольшой группы пациентов с типичными признаками заболевания может отсутствовать увеличение СОЭ [35].

Специфические серологические тесты, которые могли бы помочь в диагностике ГКА, отсутствуют. В 30%-80% случаев при ГКА выявлялись антифосфолипидные антитела [3, 36]. У 92% пациентов с ГКА и/или РП были обнаружены аутоантитела к человеческому белку ферритину и у 89% – к ферритину бактерии *Staphylococcus epidermidis*. Так как антитела к ферритину были найдены в существенно меньшем числе случаев в контрольной группе, полагают, что этот показатель может быть использован в качестве диагностического маркера ГКА [3, 37, 38].

### Биопсия височной артерии

Единственным тестом, который остается «золотым стандартом» диагностики ГКА, является биопсия височной артерии. При морфоло-

Таблица 2 – Классификационные критерии гигантоклеточного артериита ACR 1990 г.

Критерий	Определение
1. Возраст в момент начала заболевания $\geq 50$ лет	Развитие симптомов или начало заболевания в возрасте 50 лет и старше
2. Новая головная боль	Новое начало или новый тип локализации головной боли
3. Патология височной артерии	Височная артерия болезненная при пальпации или снижение ее пульсации, не связанное с атеросклерозом цервикальных артерий
4. Повышение скорости оседания эритроцитов	Скорость оседания эритроцитов $\geq 50$ мм/час по методу Вестергрена
5. Патологические изменения в биоптате артерии	Образец биопсии артерии, свидетельствующий о васкулите, характеризующийся преимущественно мононукlearной инфильтрацией или гранулематозным воспалением, обычно с гигантскими клетками

гическом исследовании выявляются признаки васкулита с инфильтрацией мононуклеарными клетками, часто с наличием гигантских многоядерных клеток. Для ГКА характерно сегментарное поражение артерий, при котором участки с наличием васкулита чередуются с фрагментами непораженного сосуда. По этой причине результаты морфологического исследования могут быть ложноотрицательными у 10-30% пациентов обследованных [39]. В этом случае заболевание расценивается как «биопсия-негативный» ГКА.

Продолжают дискутироваться такие аспекты биопсии височных артерий, как длина биопсийного образца и необходимость ее выполнения с обеих сторон. Традиционная рекомендация по биопсии височной артерии заключалась в том, что длина биоптата, равная 2 см, необходима для минимизации риска ложноотрицательных результатов. Однако обсуждаются варианты других размеров биопсийного образца [5]. При анализе результатов морфологического исследования 966 биопсийных образцов височной артерии установлено, что для более точной диагностики ГКА необходимо использовать биоптаты длиной 1 см [40]. Это согласуется с рекомендациями EULAR 2009 г., в которых определена оптимальная длина биоптатов височной артерии, равная не менее 1 см, что позволяет патологоанатому выполнить оценку большого количества срезов [41]. Существует точка зрения, что выполнение биопсии обеих височных артерий позволяет увеличить точность диагностики, но это не является общепринятой рекомендацией. Предпочтительнее выполнять биопсию в дебюте заболевания. В то же

время, морфологические признаки артериита могут сохраняться через 2-4 недели от начала лечения ГКА [3].

Осложнения, связанные с биопсией височной артерии, являются нечастыми, однако сообщалось о случаях повреждения височной ветви лицевого нерва и возникновенииптоза брови [5, 42]. Murchison A.P. и Bilyk J.R. [43] сообщили, что разрезы размером более 35 мм от края орбиты, от брови и выше брови с малой долей вероятности приводили к послеоперационномуптозу брови. Авторы публикации также отметили, что большая длина биопсии не была ассоциирована с повышенным риском послеоперационногоптоза брови. На основании полученных результатов был сделан вывод, что преимущества более коротких биопсий отсутствуют.

В свою очередь A.R. Gunawardene и H. Chant [42] описали анатомическую прямоугольную «зону опасности», которая располагается в следующих условных границах: 1) от козелка ушной раковины горизонтально к пересечению скуловой дуги и латерального края орбиты, 2) вертикально на 2 см выше верхнего края орбиты, 3) до точки, выше козелка в горизонтальном направлении от предыдущей точки. Схема представлена на рисунке 1.

#### Инструментальные методы диагностики

Оказать помощь в диагностике ГКА могут также некоторые методы визуализации. Среди них чаще всего используется ультразвуковое исследо-

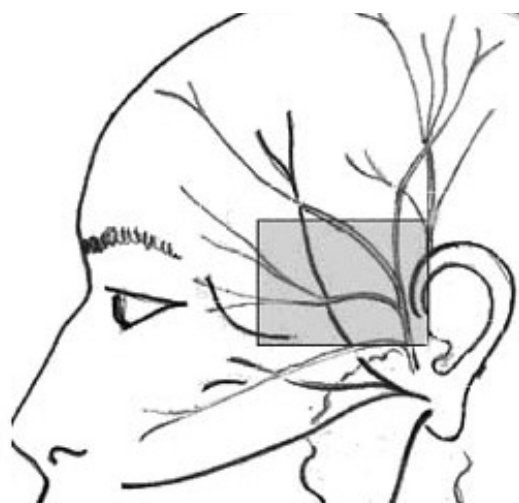


Рисунок 1 – Анатомически «опасная зона» по A.R. Gunawardene и H. Chant [42].

вание (УЗИ) сосудов, которое позволяет выявлять утолщение стенки артерии, стеноз или окклюзию пораженного сосуда [44]. Было показано, что гипозоногенный ореол (halo), который окружает просвет сосуда, вероятно, представляет собой воспалительный отек стенки пораженной артерии. Результаты исследования в определенной степени зависят от опыта специалиста, выполняющего УЗИ, а также ряда объективных и субъективных причин [45]. Метод оценивался в качестве «золотого стандарта» диагностики ГКА, однако на основании нескольких метаанализов было показано, что обнаружение halo является высокоспецифичным признаком ГКА, но не достаточно чувствительным [5].

Магнитно-резонансная томография (МРТ) высокого разрешения с контрастированием также применяется в диагностике ГКА. МРТ оценивается как метод диагностики с высокой чувствительностью, сопоставимой с УЗИ [5, 19].

Ангиографическое исследование аорты и ее ветвей позволяет диагностировать поражение крупных сосудов при ГКА. Оценить вовлечение в патологический процесс артерий можно также с использованием позитронно-эмиссионной томографии (ПЭТ) [19]. ПЭТ-сканирование может быть использовано для выявления поражения крупных сосудов грудной клетки, шеи и брюшной полости [46]. Метод может также служить для оценки ответа на проводимое лечение и позволяет выявлять обострения ГКА [3]. Следует учесть, что диагностическая ценность методов визуализации выше, если они проводятся до начала лечения [5].

Таким образом, окончательный диагноз ГКА должен основываться на результатах клинического исследования, лабораторных показателях, свидетельствующих о наличии острофазовых реакций, визуальных методов исследования и морфологических данных [3].

### Заключение

Продолжительность жизни пациентов с ГКА сопоставима с таковой в популяции в случае своевременной диагностики заболевания и предотвращения неблагоприятных ишемических осложнений. Важную роль в решении этой задачи играют методы лабораторной и инструментальной диагностики. «Золотым» стандартом диагностики остается биопсия височной артерии. Рекомендуется использовать биоптаты длиной 1 см для более точной диагностики ГКА. Несмотря

на то, что раннее выполнение биопсии является предпочтительным, морфологическое исследование, сделанное через несколько недель или месяцев после начала стероидной терапии, может быть полезным для диагностики заболевания. В качестве дополнительных диагностических методов используется ультразвуковое исследование сосудов, магнитно-резонансная томография, ангиография сосудов и позитронно-эмиссионная томография.

### Литература

1. 2012 revised International Chapel Hill Consensus Conference Nomenclature of Vasculitides / J. C. Jennette [et al.] // *Arthritis Rheum.* – 2013 Jan. – Vol. 65, N 1. – P. 1–11.
2. Neshet, G. The diagnosis and classification of giant cell arteritis / G. Neshet // *J. Autoimmun.* – 2014 Feb-Mar. – Vol. 48/49. – P. 73–75.
3. Neshet, G. Giant Cell Arteritis and Polymyalgia Rheumatica: 2016 Update / G. Neshet, G. S. Breuer // *Rambam. Maimonides Med. J.* – 2016 Oct. – Vol. 7, N 4.
4. Calvo-Romero, J. M. Giant cell arteritis / J. M. Calvo-Romero // *Postgrad. Med. J.* – 2003 Sep. – Vol. 79, N 935. – P. 511–515.
5. New developments in giant cell arteritis / L. Frohman [et al.] // *Surv. Ophthalmol.* – 2016 Jul-Aug. – Vol. 61, N 4. – P. 400–421.
6. Incidence, Prevalence, and Survival of Biopsy-Proven Giant Cell Arteritis in Northern Italy During a 26-Year Period / M. Catanoso [et al.] // *Arthritis Care Res. (Hoboken).* – 2017 Mar. – Vol. 69, N 3. – P. 430–438.
7. Giant cell arteritis and polymyalgia rheumatica can be differentiated by distinct patterns of HLA class II association / A. Dababneh [et al.] // *J. Rheumatol.* – 1998 Nov. – Vol. 25, N 11. – P. 2140–2145.
8. Familial aggregation in giant cell arteritis and polymyalgia rheumatica: a comprehensive literature review including 4 new families / E. Liozon [et al.] // *Clin. Exp. Rheumatol.* – 2009 Jan-Feb. – Vol. 27, N 1, suppl. 52. – P. S89–S94.
9. Human parvovirus B19, varicella zoster virus, and human herpes virus 6 in temporal artery biopsy specimens of patients with giant cell arteritis: analysis with quantitative real time polymerase chain reaction / R. Alvarez-Lafuente [et al.] // *Ann. Rheum. Dis.* – 2005 May. – Vol. 64, N 5. – P. 780–782.
10. Elling, P. Synchronous variations of the incidence of temporal arteritis and polymyalgia rheumatica in different regions of Denmark; association with epidemics of *Mycoplasma pneumoniae* infection / P. Elling, A. T. Olsson, H. Elling // *J. Rheumatol.* – 1996 Jan. – Vol. 23, N 1. – P. 112–119.
11. Haugeberg, G. Temporal arteritis associated with *Chlamydia pneumoniae* DNA detected in an artery specimen / G. Haugeberg, R. Bie, S. A. Nordbø // *J. Rheumatol.* – 2001 Jul. – Vol. 28, N 7. – P. 1738–1739.
12. Gilden, D. Varicella zoster virus and giant cell arteritis / D. Gilden, M. A. Nagel // *Curr. Opin. Infect. Dis.* – 2016. – Vol. 29, N 3. – P. 275–279.
13. In search of a candidate pathogen for giant cell arteritis: sequencing-based characterization of the giant cell arteritis microbiome / A. S. Bhatt [et al.] // *Arthritis Rheumatol.* – 2014 Jul. – Vol. 66, N 7. – P. 1939–1944.

14. Giant Cell Arteritis: From Pathogenesis to Therapeutic Management / R. Watanabe [et al.] // *Curr. Treatm. Opt. Rheumatol.* – 2016 Jun. – Vol. 2, N 2. – P. 126–137.
15. Pathogenesis of giant cell arteritis: more than just an inflammatory condition? / K. H. Ly [et al.] // *Autoimmun. Rev.* – 2010 Aug. – Vol. 9, N 10. – P. 635–645.
16. Liegel, K. The immunopathology of giant cell arteritis: diagnostic and therapeutic implications / K. Liegel, S. Feldon, Z. Williams // *J. Neuroophthalmol.* – 2012 Mar. – Vol. 34, N 1. – P. 100–101.
17. Regulation of Inflammation and Angiogenesis in Giant Cell Arteritis by Acute-Phase Serum Amyloid A. / L. O'Neill [et al.] // *Arthritis Rheumatol.* – 2015 Sep. – Vol. 67, N 9. – P. 2447–2456.
18. Metalloproteinase-2 and -9 in giant cell arteritis: involvement in vascular remodeling / A. Rodríguez-Pla [et al.] // *Circulation.* – 2005 Jul. – Vol. 112, N 2. – P. 264–269.
19. Гигантоклеточный артериит: трудности диагностики и методы лечения / А. Д. Мешков [и др.] // *Клин. фармакология и терапия.* – 2014. – Т. 23, № 2. – P. 48–54.
20. Risk factors for cranial ischemic complications in giant cell arteritis / G. Nesher [et al.] // *Medicine (Baltimore).* – 2004 Mar. – Vol. 83, N 2. – P. 114–122.
21. Bilateral vertebral artery occlusion resulting from giant cell arteritis: report of 3 cases and review of the literature / S. Ruegg [et al.] // *Medicine (Baltimore).* – 2003 Jan. – Vol. 82, N 1. – P. 1–12.
22. Permanent visual loss and cerebro-vascular accidents in giant cell arteritis: predictors and response to treatment / M. A. González-Gay [et al.] // *Arthritis Rheum.* – 1998 Aug. – Vol. 41, N 8. – P. 1497–1504.
23. Deterioration of giant cell arteritis with corticosteroid therapy / H. Staunton [et al.] // *Arch. Neurol.* – 2000 Apr. – Vol. 57, N 4. – P. 581–584.
24. Visual manifestations in giant cell arteritis: trend over 5 decades in a population-based cohort / A. G. Singh [et al.] // *J. Rheumatol.* – 2015 Feb. – Vol. 42, N 2. – P. 309–315.
25. Danesh-Meyer, H. Poor prognosis of visual outcome after visual loss from giant cell arteritis / H. Danesh-Meyer, P. J. Savino, G. G. Gamble // *Ophthalmology.* – 2005 Jun. – Vol. 112, N 6. – P. 1098–1103.
26. Audiovestibular manifestations in giant cell arteritis: a prospective study / J. C. Amor-Dorado [et al.] // *Medicine (Baltimore).* – 2003 Jan. – Vol. 82, N 1. – P. 13–26.
27. Incidence and predictors of large-artery complication (aortic aneurysm, aortic dissection, and/or large-artery stenosis) in patients with giant cell arteritis: a population-based study over 50 years / D. M. Nuenninghoff [et al.] // *Arthritis Rheum.* – 2003 Dec. – Vol. 48, N 12. – P. 3522–3531.
28. The relative risk of aortic aneurysm in patients with giant cell arteritis compared with the general population of the UK / J. C. Robson [et al.] // *Ann. Rheum. Dis.* – 2015 Jan. – Vol. 74, N 1. – P. 129–135.
29. Aortic aneurysm and dissection in patients with biopsy-proven giant cell arteritis from northwestern Spain: a population-based study / M. A. Gonzalez-Gay [et al.] // *Medicine (Baltimore).* – 2004 Nov. – Vol. 83, N 6. – P. 335–341.
30. Incidence of severe infections and infection-related mortality during the course of giant cell arteritis: a multicenter, prospective, double-cohort study / J. Schmidt [et al.] // *Arthritis Rheumatol.* – 2016 Jan. – Vol. 68, N 6. – P. 1477–1482.
31. Polymyalgia manifestations in different conditions mimicking polymyalgia rheumatica / M. A. González-Gay [et al.] // *Clin. Exp. Rheumatol.* – 2000 Nov-Dec. – Vol. 18, N 6. – P. 755–759.
32. The American College of Rheumatology 1990 criteria for the classification of giant cell arteritis / G. G. Hunder [et al.] // *Arthritis Rheum.* – 1990 Aug. – Vol. 33, N 8. – P. 1122–1128.
33. Validity of the American College of Rheumatology criteria for the diagnosis of giant cell arteritis / A. P. Murchison [et al.] // *Am. J. Ophthalmol.* – 2012 Oct. – Vol. 154, N 4. – P. 722–729.
34. Statin or nonsteroidal anti-inflammatory drug use is associated with lower erythrocyte sedimentation rate in patients with giant cell arteritis / R. Hegg [et al.] // *J. Neuroophthalmol.* – 2011 Jun. – Vol. 31, N 2. – P. 135–138.
35. Salvarani, C. Giant cell arteritis with low erythrocyte sedimentation rate: frequency of occurrence in a population-based study / C. Salvarani, G. G. Hunder // *Arthritis Rheum.* – 2001 Apr. – Vol. 45, N 2. – P. 140–145.
36. Antiphospholipid antibodies and thrombophilic factors in giant cell arteritis / G. Espinosa [et al.] // *Semin. Arthritis Rheum.* – 2001 Aug. – Vol. 31, N 1. – P. 12–20.
37. Epitope mapping of antibodies against ferritin heavy chain in giant cell arteritis and polymyalgia rheumatica / K. Große [et al.] // *Scand. J. Rheumatol.* – 2013. – Vol. 42, N 3. – P. 215–219.
38. Contribution of antiferritin antibodies to diagnosis of giant cell arteritis / A. Régent [et al.] // *Ann. Rheum. Dis.* – 2013 Jul. – Vol. 72, N 7. – P. 1269–1270.
39. Breuer, G. S. Negative temporal artery biopsies: eventual diagnoses and features of patients with biopsy-negative giant cell arteritis compared to patients without arteritis / G. S. Breuer, R. Nesher, G. Nesher // *Clin. Exp. Rheumatol.* – 2008 Nov-Dec. – Vol. 26, N 6. – P. 1103–1106.
40. Importance of specimen length during temporal artery biopsy / E. Ypsilantis [et al.] // *Br. J. Surg.* – 2011 Nov. – Vol. 98, N 11. – P. 1556–1560.
41. EULAR recommendations for the management of large vessel vasculitis / C. Mukhtyar [et al.] // *Ann. Rheum. Dis.* – 2009 Mar. – Vol. 68, N 3. – P. 318–323.
42. Gunawardene, A. R. Facial nerve injury during temporal artery biopsy / A. R. Gunawardene, H. Chant // *Ann. R. Coll. Surg. Engl.* – 2014 May. – Vol. 96, N 4. – P. 257–260.
43. Murchison, A. P. Brow ptosis after temporal artery biopsy: incidence and associations / A. P. Murchison, J. R. Bilyk // *Ophthalmology.* – 2012 Dec. – Vol. 119, N 12. – P. 2637–2642.
44. Laria, A. Color duplex ultrasonography findings of temporal arteries in a case of giant cell arteritis: role in diagnosis and follow-up / A. Laria, A. Lurati, M. Scarpellini // *Open Access Rheumatol.* – 2017 Mar. – Vol. 15, N 9. – P. 55–59.
45. Limited value of temporal artery ultrasonography examinations for diagnosis of giant cell arteritis: analysis of 77 subjects / C. Maldini [et al.] // *J. Rheumatol.* – 2010 Nov. – Vol. 37, N 11. – P. 2326–2330.
46. Blockmans, D. PET in vasculitis / D. Blockmans // *Ann. N. Y. Acad. Sci.* – 2011 Jun. – Vol. 1228. – P. 64–70.

Поступила 04.09.2017 г.  
Принята в печать 10.10.2017 г.



## References

- Jennette JC, Falk RJ, Bacon PA, Basu N, Cid MC, Ferrario F, et al. 2012 revised International Chapel Hill Consensus Conference Nomenclature of Vasculitides. *Arthritis Rheum.* 2013 Jan;65(1):1-11. doi: 10.1002/art.37715
- Nesher G. The diagnosis and classification of giant cell arteritis. *J Autoimmun.* 2014 Feb-Mar;48-49:73-5. doi: 10.1016/j.jaut.2014.01.017
- Nesher G, Breuer GS. Giant Cell Arteritis and Polymyalgia Rheumatica: 2016 Update. *Rambam Maimonides Med J.* 2016 Oct;7(4). doi: 10.5041/RMMJ.10262
- Calvo-Romero JM. Giant cell arteritis. *Postgrad Med J.* 2003 Sep;79(935):511-5.
- Frohman L, Wong AB, Matheos K, Leon-Alvarado LG, Danesh-Meyer HV. New developments in giant cell arteritis. *Surv Ophthalmol.* 2016 Jul-Aug;61(4):400-21. doi: 10.1016/j.survophthal.2016.01.001
- Catanoso M, Macchioni P, Boiardi L, Muratore F, Restuccia G, Cavazza A1, et al. Incidence, Prevalence, and Survival of Biopsy-Proven Giant Cell Arteritis in Northern Italy During a 26-Year Period. *Arthritis Care Res (Hoboken).* 2017 Mar;69(3):430-438. doi: 10.1002/acr.22942
- Dababneh A, Gonzalez-Gay MA, Garcia-Porrúa C, Hajeer A, Thomson W, Ollier W. Giant cell arteritis and polymyalgia rheumatica can be differentiated by distinct patterns of HLA class II association. *J Rheumatol.* 1998 Nov;25(11):2140-5.
- Liozon E, Ouattara B, Rhaïem K, Ly K, Bezanahary H, Loustaud V, et al. Familial aggregation in giant cell arteritis and polymyalgia rheumatica: a comprehensive literature review including 4 new families. *Clin Exp Rheumatol.* 2009 Jan-Feb;27(1 Suppl 52):S89-94.
- Alvarez-Lafuente R, Fernández-Gutiérrez B, Jover JA, Júdez E, Loza E, Clemente D, et al. Human parvovirus B19, varicella zoster virus, and human herpes virus 6 in temporal artery biopsy specimens of patients with giant cell arteritis: analysis with quantitative real time polymerase chain reaction. *Ann Rheum Dis.* 2005 May;64(5):780-2. doi: 10.1136/ard.2004.025320
- Elling P, Olsson AT, Elling H. Synchronous variations of the incidence of temporal arteritis and polymyalgia rheumatica in different regions of Denmark; association with epidemics of *Mycoplasma pneumoniae* infection. *J Rheumatol.* 1996 Jan;23(1):112-9.
- Haugeberg G, Bie R, Nordbø SA. Temporal arteritis associated with *Chlamydia pneumoniae* DNA detected in an artery specimen. *J Rheumatol.* 2001 Jul;28(7):1738-9.
- Gilden D, Nagel MA. Varicella zoster virus and giant cell arteritis. *Curr Opin Infect Dis.* 2016 Jun;29(3):275-9. doi: 10.1097/QCO.0000000000000258
- Bhatt AS, Manzo VE, Pedamallu CS, Duke F, Cai D, Bienfang DC, et al. In search of a candidate pathogen for giant cell arteritis: sequencing-based characterization of the giant cell arteritis microbiome. *Arthritis Rheumatol.* 2014 Jul;66(7):1939-44. doi: 10.1002/art.38631
- Watanabe R, Goronzy JJ, Berry G, Liao YJ, Weyand CM. Giant Cell Arteritis: From Pathogenesis to Therapeutic Management. *Curr Treatm Opt Rheumatol.* 2016 Jun;2(2):126-137. DOI: 10.1007/s40674-016-0043-x
- Ly KH, Régent A, Tamby MC, Mouthon L. Pathogenesis of giant cell arteritis: more than just an inflammatory condition? *Autoimmun Rev.* 2010 Aug;9(10):635-45. doi: 10.1016/j.autrev.2010.05.002
- Liegel K, Feldon S, Williams Z. The immunopathology of giant cell arteritis: diagnostic and therapeutic implications. *J Neuroophthalmol.* 2014 Mar;34(1):100-1. doi: 10.1097/WNO.0000000000000078
- O'Neill L, Rooney P, Molloy D, Connolly M, McCormick J, McCarthy G, et al. Regulation of Inflammation and Angiogenesis in Giant Cell Arteritis by Acute-Phase Serum Amyloid. *Arthritis Rheumatol.* 2015 Sep;67(9):2447-56. doi: 10.1002/art.39217
- Rodríguez-Pla A, Bosch-Gil JA, Rosselló-Urgell J, Huguet-Redecilla P, Stone JH, Vilardell-Tarres M. Metalloproteinase-2 and -9 in giant cell arteritis: involvement in vascular remodeling. *Circulation.* 2005 Jul;112(2):264-9. doi: 10.1161/CIRCULATIONAHA.104.520114
- Meshkov AD, Novikov PI, Fomin VV, Moiseev SV. Giant cell arteritis: difficulties in diagnosis and treatment methods. *Klin Farmakologiya Terapii.* 2014;23(2):48-54. (In Russ.)
- Nesher G, Berkun Y, Mates M, Baras M, Nesher R, Rubinow A, et al. Risk factors for cranial ischemic complications in giant cell arteritis. *Medicine (Baltimore).* 2004 Mar;83(2):114-22.
- Rüegg S, Engelter S, Jeanneret C, Hetzel A, Probst A, Steck AJ, et al. Bilateral vertebral artery occlusion resulting from giant cell arteritis: report of 3 cases and review of the literature. *Medicine (Baltimore).* 2003 Jan;82(1):1-12.
- González-Gay MA, Blanco R, Rodríguez-Valverde V, Martínez-Taboada VM, Delgado-Rodríguez M, Figueroa M, et al. Permanent visual loss and cerebro-vascular accidents in giant cell arteritis: predictors and response to treatment. *Arthritis Rheum.* 1998 Aug;41(8):1497-504.
- Staunton H, Stafford F, Leader M, O'Riordain D. Deterioration of giant cell arteritis with corticosteroid therapy. *Arch Neurol.* 2000 Apr;57(4):581-4.
- Singh AG, Kermani TA, Crowson CS, Weyand CM, Matteson EL, Warrington KJ. Visual manifestations in giant cell arteritis: trend over 5 decades in a population-based cohort. *J Rheumatol.* 2015 Feb;42(2):309-15. doi: 10.3899/jrheum.140188
- Danesh-Meyer H, Savino PJ, Gamble GG. Poor prognosis of visual outcome after visual loss from giant cell arteritis. *Ophthalmology.* 2005 Jun;112(6):1098-103.
- Amor-Dorado JC, Llorca J, Garcia-Porrúa C, Costa C, Perez-Fernandez N, Gonzalez-Gay MA. Audiovestibular manifestations in giant cell arteritis: a prospective study. *Medicine (Baltimore).* 2003 Jan;82(1):13-26.
- Nuenninghoff DM, Hunder GG, Christianson TJ, McClelland RL, Matteson EL. Incidence and predictors of large-artery complication (aortic aneurysm, aortic dissection, and/or large-artery stenosis) in patients with giant cell arteritis: a population-based study over 50 years. *Arthritis Rheum.* 2003 Dec;48(12):3522-31. doi: 10.1002/art.11353
- Robson JC, Kiran A, Maskell J, Hutchings A, Arden N, Dasgupta B, et al. The relative risk of aortic aneurysm in patients with giant cell arteritis compared with the general population of the UK. *Ann Rheum Dis.* 2015 Jan;74(1):129-35. doi: 10.1136/annrheumdis-2013-204113
- Gonzalez-Gay MA, Garcia-Porrúa C, Piñeiro A, Pego-Reigosa R, Llorca J, Hunder GG. Aortic aneurysm and dissection in patients with biopsy-proven giant cell arteritis from northwestern Spain: a population-based study. *Medicine (Baltimore).* 2004 Nov;83(6):335-41.

30. Schmidt J, Smail A, Roche B, Gay P, Salle V, Pellet H, et al. Incidence of severe infections and infection-related mortality during the course of giant cell arteritis: a multicenter, prospective, double-cohort study. *Arthritis Rheumatol.* 2016 Jun;68(6):1477-82. doi: 10.1002/art.39596
31. González-Gay MA, García-Porrúa C, Salvarani C, Olivieri I, Hunder GG. Polymyalgia manifestations in different conditions mimicking polymyalgia rheumatic. *Clin Exp Rheumatol.* 2000 Nov-Dec;18(6):755-9.
32. Hunder GG, Bloch DA, Michel BA, Stevens MB, Arend WP, Calabrese LH, et al. The American College of Rheumatology 1990 criteria for the classification of giant cell arteritis. *Arthritis Rheum.* 1990 Aug;33(8):1122-8.
33. Murchison AP, Gilbert ME, Bilyk JR, Eagle RC Jr, Pueyo V, Sergott RC, et al. Validity of the American College of Rheumatology criteria for the diagnosis of giant cell arteritis. *Am J Ophthalmol.* 2012 Oct;154(4):722-9. doi: 10.1016/j.ajo.2012.03.045
34. Hegg R, Lee AG, Tagg NT, Zimmerman MB. Statin or nonsteroidal anti-inflammatory drug use is associated with lower erythrocyte sedimentation rate in patients with giant cell arteritis. *J Neuroophthalmol.* 2011 Jun;31(2):135-8. doi: 10.1097/WNO.0b013e31820c4421
35. Salvarani C, Hunder GG. Giant cell arteritis with low erythrocyte sedimentation rate: frequency of occurrence in a population-based study. *Arthritis Rheum.* 2001 Apr;45(2):140-5. doi: 10.1002/1529-0131(200104)45:2<140::AID-ANR166>3.0.CO;2-2
36. Espinosa G, Tàssies D, Font J, Muñoz-Rodríguez FJ, Cervera R, Ordinas A, et al. Antiphospholipid antibodies and thrombophilic factors in giant cell arteritis. *Semin Arthritis Rheum.* 2001 Aug;31(1):12-20.
37. Große K, Schmidt RE, Witte T, Baerlecken NT. Epitope mapping of antibodies against ferritin heavy chain in giant cell arteritis and polymyalgia rheumatic. *Scand J Rheumatol.* 2013;42(3):215-9. doi: 10.3109/03009742.2012.733959
38. Régent A, Ly KH, Blet A, Agard C, Puéchal X, Tamas N, et al. Contribution of antiferritin antibodies to diagnosis of giant cell arteritis. *Ann Rheum Dis.* 2013 Jul;72(7):1269-70. doi: 10.1136/annrheumdis-2012-202963
39. Breuer GS, Neshet R, Neshet G. Negative temporal artery biopsies: eventual diagnoses and features of patients with biopsy-negative giant cell arteritis compared to patients without arteritis. *Clin Exp Rheumatol.* 2008 Nov-Dec;26(6):1103-6.
40. Ypsilantis E, Courtney ED, Chopra N, Karthikesalingam A, Eltayab M, Katsoulas N, et al. Importance of specimen length during temporal artery biopsy. *Br J Surg.* 2011 Nov;98(11):1556-60. doi: 10.1002/bjs.7595
41. Mukhtyar C, Guillevin L, Cid MC, Dasgupta B, de Groot K, Gross W et al. EULAR recommendations for the management of large vessel vasculitis. *Ann Rheum Dis.* 2009 Mar;68(3):318-23. doi: 10.1136/ard.2008.088351
42. Gunawardene AR, Chant H. Facial nerve injury during temporal artery biopsy. *Ann R Coll Surg Engl.* 2014 May;96(4):257-60. doi: 10.1308/003588414X13814021679438
43. Murchison AP, Bilyk JR. Brow ptosis after temporal artery biopsy: incidence and associations. *Ophthalmology.* 2012 Dec;119(12):2637-42. doi: 10.1016/j.ophtha.2012.07.020
44. Laria A, Lurati A, Scarpellini M1. Color duplex ultrasonography findings of temporal arteries in a case of giant cell arteritis: role in diagnosis and follow-up. *Open Access Rheumatol.* 2017 Mar;9:55-59. doi: 10.2147/OARRR.S110585
45. Maldini C, Dépinay-Dhellemmes C, Tra TT, Chauveau M, Allanore Y, Gossec L, et al. Limited value of temporal artery ultrasonography examinations for diagnosis of giant cell arteritis: analysis of 77 subjects. *J Rheumatol.* 2010 Nov;37(11):2326-30. doi: 10.3899/jrheum.100353
46. Blockmans D. PET in vasculitis. *Ann N Y Acad Sci.* 2011 Jun;1228:64-70. doi: 10.1111/j.1749-6632.2011.06021.x

Submitted 04.09.2017

Accepted 10.10.2017

#### Сведения об авторах:

Макаренко Е.В. – д.м.н., профессор кафедры терапии № 2 ФПК и ПК, Витебский государственный медицинский университет.

#### Information about authors:

*Makarenko E.V. – Doctor of Medical Sciences, professor of the Chair of Internal Medicine No. 2 of the Faculty for Advanced Training & Retraining, Vitebsk State Order of Peoples' Friendship Medical University.*

**Адрес для корреспонденции:** Республика Беларусь, 210023, г. Витебск, пр. Фрунзе, 27, Витебский государственный ордена Дружбы народов медицинский университет, кафедра терапии № 2 ФПК и ПК. E-mail: makarenkoe@tut.by – Макаренко Елена Владимировна.

**Correspondence address:** Republic of Belarus, 210023, Vitebsk, 27 Frunze ave., Vitebsk State Order of Peoples' Friendship Medical University, Chair of Internal Medicine No. 2 of the Faculty for Advanced Training & Retraining. E-mail: makarenkoe@tut.by – Elena V. Makarenko.