

## АЛГОРИТМ ВЫБОРА СПОСОБА ХИРУРГИЧЕСКОГО ЛЕЧЕНИЯ СТРИКТУР УРЕТРЫ У МУЖЧИН

КВЕТЕНЬ А.Г.<sup>1,2</sup>, НИТКИН Д.М.<sup>1</sup>

<sup>1</sup>Белорусская медицинская академия последипломного образования, г. Минск, Республика Беларусь

<sup>2</sup>Минская областная клиническая больница, Минский район, Республика Беларусь

Вестник ВГМУ. – 2020. – Том 19, №2. – С. 19-27.

## ALGORITHM FOR CHOOSING THE METHOD OF SURGICAL TREATMENT FOR URETHRAL STRICTURES IN MALES

KVETEN A.G.<sup>1,2</sup>, NITKIN D.M.<sup>1</sup>

<sup>1</sup>Belarusian Medical Academy of Post-Graduate Education, Minsk, Republic of Belarus

<sup>2</sup>Minsk Regional Clinical Hospital, Minsk district, Republic of Belarus

Vestnik VGMU. 2020;19(2):19-27.

### Резюме.

В данном обзоре литературы представлены сведения о существующих подходах к хирургическому лечению стриктур уретры у мужчин. Приведены данные относительно применения малоинвазивных методов (бужирование, баллонная дилатация, стентирование, внутренняя оптическая уретротомия, трансуретральная резекция) и способов уретропластики (анастомотическая, заместительная, меатотомия и меатопластика, перинеостомия), изложены ближайшие и отдаленные результаты применения данных техник. Описываются высокие результаты применения эндоурологических вмешательств, достигающие 80% частоты успеха. Однако имеются противоположные мнения, согласно которым эффективность внутренней оптической уретротомии в отдаленном периоде не превышает 30%.

В то же время, при стриктурах уретры более 2 см нередко выполняется открытая уретропластика, эффективность некоторых способов которой, при должном соблюдении правил, превосходит результаты эндоурологических вмешательств. На основании проведенного обзора литературы, исходя из современных тенденций, разработан комплексный алгоритм выбора метода оперативного лечения стриктур уретры у мужчин в зависимости от протяженности, локализации, этиологии, анамнеза, сопутствующих заболеваний, возраста пациента. В перспективе данный алгоритм может помочь в выборе метода хирургического лечения, снизить частоту рецидивов в отдаленном периоде и привести к улучшению качества жизни пациентов со стриктурой уретры.

*Ключевые слова:* стриктура уретры, бужирование, стентирование, уретротомия, уретропластика.

### Abstract.

This literature review provides information on existing approaches to the surgical treatment of urethral strictures in males. Data on the use of minimally invasive methods (dilation, balloon dilatation, stenting, internal optical urethrotomy, transurethral resection) and methods of urethroplasty (anastomotic, substitutional, meatotomy and meatoplasty, perineostomy) are presented, the short-term and long-term results of the application of these techniques are described.

High results of the application of endourological interventions, reaching 80% success rate, are described. However, there are conflicting opinions according to which the effectiveness of internal optical urethrotomy in the long term does not exceed 30%. At the same time, with urethral strictures of more than 2 cm, open urethroplasty is often performed, the effectiveness of some methods of which surpasses the results of endourological interventions. On the basis of the literature review done, based on current trends, a comprehensive algorithm has been developed for choosing the method for surgical treatment of urethral strictures in males, depending on the length, localization, etiology, anamnesis, concomitant diseases, and the patient's age. In the future, this algorithm can help in choosing a method of surgical treatment, reduce the recurrence rate in the long term and lead to an improvement in the life quality of patients with urethral strictures.

*Key words:* urethral stricture, dilation, stenting, urethrotomy, urethroplasty.

Хирургическое лечение стриктур уретры у мужчин является одним из приоритетных направлений современной урологии. Точное количество пациентов, страдающих стриктурами уретры (СУ), на данное время остается неизвестным в связи с существованием большого количества СУ, протекающих бессимптомно на начальных этапах заболевания. Также отсутствует алгоритм выбора метода хирургического лечения СУ у мужчин.

Рассмотрению и оценке существующих подходов к хирургическому лечению СУ у мужчин и посвящен данный обзор литературы.

## Материал и методы

Был произведен поиск медицинской литературы по проблеме хирургического лечения стриктур уретры с использованием данных в системах PubMed, Medscape, Cochrane, публикаций и материалов сети – интернет по данной теме. Были обобщены и проанализированы данные русскоязычных и англоязычных статей, опубликованных за период до 2019 года включительно.

## Результаты и обсуждение

На основании проведенного обзора литературы можно разделить существующие методы оперативного лечения СУ на следующие группы [1-29]:

1. Эндоуретральные:
  - бужирование;
  - баллонная дилатация;
  - стентирование;
  - внутренняя оптическая уретротомия (ВОУ);
  - ТУР зоны СУ.
2. Открытые:
  - меатотомия и меатопластика;
  - анастомотическая пластика уретры;
  - заместительная пластика уретры;
  - промежностная уретростомия;
  - другие варианты уретропластики.

### *Эндоуретральные методы лечения стриктур уретры у мужчин*

Бужирование уретры, как изолированное, так и в сочетании с другими процедурами и в качестве метода послеоперационного предотвращения рецидивов, используется до сих пор [1-3]. Систематический обзор Jackson M.J. et al. (2014) [2] включал данные наблюдения за 776 пациен-

тами. Было отмечено снижение числа рецидивов у пациентов, которым выполняли бужирование уретры в сравнении с пациентами, которым не выполняли (ОР 0.70, 95% ДИ 0,48-1,00). Подобные данные получены также по результатам мета-анализа Ivaz S.L. et al. (2016) [3].

Ограничение использования бужирования может быть связано с возникновением инфекции мочевых путей, кровотечений, травмой уретры, а также использованием ВОУ.

Использование баллонной дилатации при лечении СУ возможно пациентами самостоятельно под местной анестезией. Так, описано проведение процедуры пациентами с использованием набора, содержащего 6Fr баллонный дилататор, на примере 144 пациентов с общим числом успеха профилактики рецидива СУ в 84,4% случаев [4].

Описан опыт использования эндоскопического контроля при проведении дилатации с использованием баллонного катетера, вводимого через порт уретроцистоскопа, что снижает возможность травматизации неизменной слизистой уретры при выполнении процедуры оперирующим специалистом в стационарных условиях [5].

Описывается также возможность использования баллонной дилатации стриктуры пузырно-уретрального анастомоза у пациентов после радикальной простатэктомии с высоким процентом успеха [6].

Установка уретрального стента, по данным Atesci et al. (2014), является высокорезультативным методом с эффективностью до 87,5% с периодом наблюдения до 12 лет и сопровождается низкой частотой осложнений [5].

Наиболее частыми осложнениями, по данным авторов, являются кальцинация стента, дискомфорт в зоне имплантации стента, миграция стента, подтекание мочи после акта мочеиспускания [5]. Другими авторами описаны такие осложнения, как рецидивирующая инфекция мочевых путей, увеличение зоны спонгиоза на фоне установленного стента и рецидивы СУ [8]. Возникновение данных осложнений и возникновение спонгиоза ограничивают использование уретральных стентов.

В настоящее время метод внутренней оптической уретротомии (ВОУ) является основным в лечении коротких (до 1,5-2 см) СУ. Может применяться в виде рассечения суженной зоны мочеиспускательного канала «холодным ножом» так и с использованием лазера. Также ВОУ может дополняться последующей вапоризацией рубцовых

тканей циркулярно вокруг зоны стриктуры.

Указанные варианты уретротомии, по результатам мета-анализа Zheng X et al. (2019), имеют схожую эффективность в отношении рецидивирования. Отмечено также, что лазерная уретротомия сопровождалась меньшим риском кровотечения, меньшим числом повторных операций, но была более продолжительной по времени выполнения [9].

Наряду с имеющейся пользой от использования ВОР также имеются сообщения о высоком уровне рецидивов после ВОР.

Pal D.K. et al. (2017), анализируя результаты выполнения ВОР у 186 пациентов, утверждают, что процент успеха после первой, второй и третьей уретротомий составляет 29,66%, 22,64% и 13,33% соответственно [10].

При лечении сужений задней уретры либо «стеноза уретры», по современной классификации, а также стриктур зоны пузырно-уретрального анастомоза (ПУА) после радикальной простатэктомии используется метод трансуретральной резекции (ТУР). Именно данный метод зарекомендовал себя как «золотой стандарт» и активно применяется в течение последних 20 лет. Из возможных осложнений данного метода выделяют развитие недержания мочи в послеоперационном периоде, которое встречается в 60,3% случаев для стриктур ПУА и в 44,2% для склероза шейки мочевого пузыря ( $p=0,091$ ) [11]. Однако отмечен более высокий риск развития первичного недержания мочи для пациентов со стриктурой ПУА (13,8%) в сравнении с группой склероза шейки мочевого пузыря (0%), ( $p=0,005$ ) [11]. Также отмечено более частое развитие недержания мочи после ТУР у пациентов, которым ранее выполнена лучевая терапия [11].

#### **Открытые методы лечения стриктур уретры у мужчин**

Доминирующими причинами сужения наружного отверстия уретры (стеноза меатуса) являются в основном инфекционные и Лихен склероз (Лихен склерозирующий, ВХО-balanitis xerotica obliterans). Последний представляет собой заболевание, морфологическая структура которого до конца не ясна и характеризуется метаплазией цилиндрического эпителия в плоскочелочный, а также истончение эпителия с развитием гиперкератоза [31].

Занимаясь хирургией стриктур дистального отдела уретры, в том числе пенильной и голов-

чатой уретры, операторы должны не только иметь цель сохранить адекватное мочеиспускание и половую функцию, но и учитывать важность косметической составляющей операции [12].

В настоящее время имеется 2 различающихся подхода к лечению стеноза меатуса: меатотомия и меатопластика. Первая операция выполняется преимущественно в целях проведения инструмента перед эндоурологическими вмешательствами и неосложненных стриктурах меатуса. Меатопластика выполняется при сложных стриктурах наружного отверстия уретры, осложнениях при выполнении заместительной уретропластики и последствиях Лихен склероза. Она заключается в замещении участка наружного отверстия уретры лоскутом на питающем основании или свободным трансплантатом (графтом) и увеличении диаметра мочеиспускательного канала [13]. В данных целях преимущественно используются кожа наружных половых органов и участки слизистой оболочки ротовой полости. Результативность данных операций достаточно высокая и, по данным Godley SP et al. (2015), на основании 4000 случаев выполнения оперативного лечения пациентам детского возраста, меатопластика имеет частоту повторных операций меньше, чем меатотомия, и составляет около 0,2% [13]. Одной из наиболее популярных методик лечения стриктур меатуса является меатопластика по Джордану, процент успеха которой может достигать 96% [14].

При локализации СУ в бульбозном отделе уретры, имеющих протяженность 2-4 см, одной из наиболее часто выполняемых операций является анастомотическая уретропластика (АУ) «конец-в-конец» с процентом успеха до 90-95% в отдаленном периоде [15]. Встречаются публикации об использовании данного метода при СУ до 5 см с использованием 3 приемов Webster. Последний включает мобилизацию бульбозной уретры до члено-мошоночного угла, рассечение интеркуральной перегородки, иссечение зоны лобкового симфиза и ветвей лонных костей (пубэктомия), выделение ножки кавернозного тела с иссечением ветви лонной кости за ней и «заворачивание» вокруг кавернозного тела уретры (рерутинг). Использование данного метода ограничено при стриктурах более 5 см в связи с невозможностью выполнения АУ без натяжения зоны анастомоза, а также при стриктурах пенильной уретры вследствие возможного искривления и укорочения полового члена. АУ приводит к улучшению

мочеиспускания и качества жизни у пациентов в послеоперационном периоде.

Barbagli G. et al. (2007) описали опыт выполнения 153 АУ, 139 из которых (90,8%) имели успех. Лечение рецидивирующих стриктур было выполнено уретротомии в 9 случаях, повторной АУ в 2 случаях, буккальной пластики в 1 случае и двухэтапной коррекции в 2 случаях [16].

Culty T. et al. (2007) продемонстрировали, что предшествовавшие ВОУ или открытые операции по поводу СУ после травмы мембранозной уретры снижают процент успеха при выполнении анастомотической уретропластики в случае имеющейся посттравматической стриктуры уретры с 90 до 60% [17].

Из возможных осложнений после АУ описаны подтекание мочи после акта мочеиспускания, эректильная дисфункция, снижение чувствительности головки полового члена, расстройств эякуляции [15, 16].

С целью снижения частоты данных осложнений для коротких (до 2 см) нетравматических стриктур бульбозной уретры с целью снижения частоты ЭД и сохранения адекватного кровотока в уретре и периуретральных тканях разработан метод АУ без пересечения спонгиозного тела [18, 19], результативность которого составляет от 81,8% до 100% и схожа с таковой АУ.

Основной принцип АУ без пересечения спонгиозного тела заключается в резекции бульбозного отдела уретры с сохранением спонгиозного тела и антеградного кровотока по нему [18, 19].

Vugeja S. et al. (2015) описали опыт использования АУ без пересечения спонгиозного тела у 67 пациентов, у 96,9% из которых при контрольной уретрографии не выявлено рецидива. 60 из 65 пациентов, включенных в исследование, были удовлетворены результатом операции. Среднее значение максимальной скорости мочеиспускания после операции составило 32,1 мл/с [18].

При необходимости замещения дефекта при стриктурах головчатого, пенильного, бульбозного, мембранозного отделов уретры протяженностью более 4-5 см методом выбора является заместительная пластика уретры.

В качестве материала для заместительной уретропластики, кроме наиболее часто используемой слизистой внутренней части щеки и кожи наружных половых органов, в настоящее время используются: участок слизистой губы, нижней части языка, слизистой оболочки толстого кишечника, слизистая мочевого пузыря, кожа око-

лоушной области, влагалищная оболочка яичка, и др. [20].

Риск рецидива после аугментационной реконструкции уретры с использованием как лоскута (flap) на питающем основании, так и свободно-трансплантата, или графта (graft), сопоставим, и составляет около 15% [21].

В качестве уретропластики при СУ могут использоваться как одноэтапные, так и многоэтапные операции. Многоэтапные операции обычно применяются при сложных рецидивных СУ, имевших место предшествовавших неудачных попытках уретропластики.

В качестве уретропластики СУ пенильного отдела может использоваться одноэтапная (частота успеха до 90,5%) и двухэтапная операции [15, 20].

Наиболее популярным методом лечения стриктур пенильной уретры является заместительная вентральная пластика с использованием кожного лоскута на питающем основании [12, 22]. Данный метод может применяться с высокой результативностью и, по данным Falandry L. et al., на основании оценки результатов по клиническим, рентгенографическим и эндоскопическим критериям 96% пациентов удовлетворены результатом лечения [22].

С целью лечения стриктур бульбозного отдела уретры протяженностью более 4-5 см используется заместительная буккальная уретропластика. Наиболее частыми вариантами расположения графта являются вентральный по McAninch, дорсальный по Barbagli и дорсальный по Asopa (рис. 1, 2).

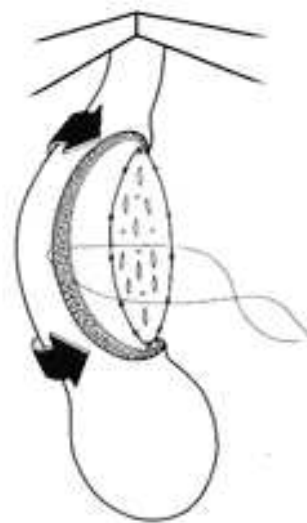


Рисунок 1 – Одноэтапная пластика стриктуры бульбозной уретры способом dorsal onlay (Barbagli) [32].

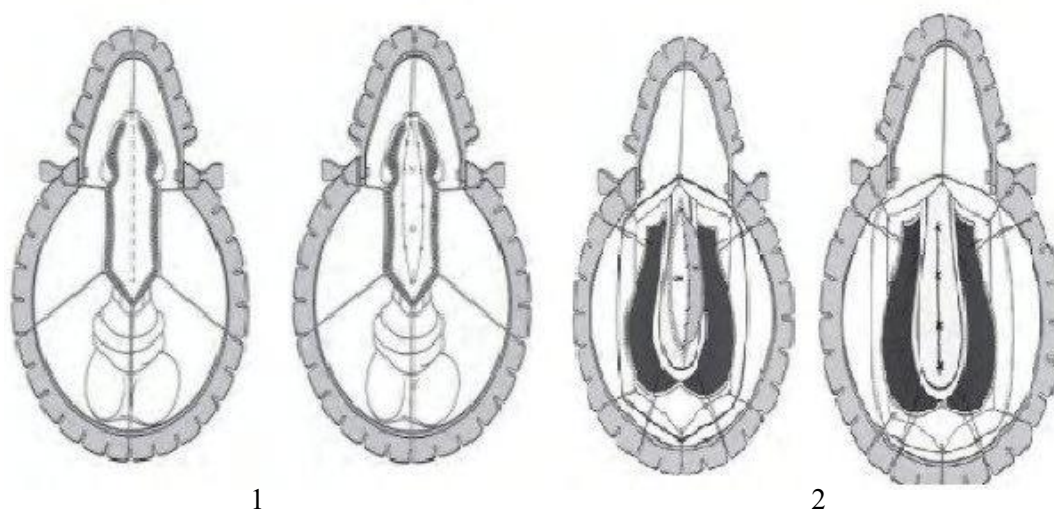


Рисунок 2 – 1 – Одноэтапная уретропластика стриктуры пенильной уретры способом dorsal inlay (Asopa) [33];  
2 – Одноэтапная пластика стриктуры бульбозной уретры способом ventral onlay (McAninch)[33].

Результативность данных методов, по данным литературы, сопоставима и составляет 88,3%, 88,8%, 86,7% соответственно [15].

Общая эффективность аугментационной уретропластики СУ бульбозного отдела с использованием слизистой оболочки щеки варьирует от 80 до 88% [23, 24].

Singh BP et al. (2010) указывают на снижение результативности оперативного лечения (заместительной уретропластики) после имевших место неуспешных ВОУ или уретропластики СУ [25].

При лечении рецидивных стенозов задней уретры (склероза шейки мочевого пузыря) описан способ Т-образной пластики мочевого пузыря (рис. 3). Имеющиеся отдаленные результаты описывают незначительный риск развития недержания мочи после операции, а также значимое

улучшение показателей скорости мочеиспускания и улучшение качества жизни [26].

В последние годы появляются исследования относительно применения тканеинженерных (ТИ) материалов в качестве источника для заместительной уретропластики. Данный способ может найти применение в случае протяженных стриктур уретры, вызванных ЛС, и невозможности использования кожи гениталий в качестве материала для пластики, а также при невозможности выделить участок слизистой щеки для аутотрансплантации.

Самое большое мультицентровое исследование Gouya Ram-Liebig et al. (2017), в которое были включены 99 пациентов из 8 центров, описывает, что процент успеха через 6 месяцев после выполнения заместительной уретропластики с исполь-

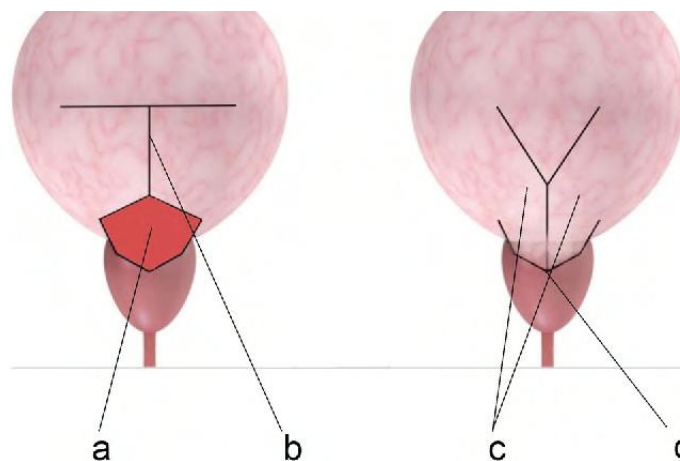


Рисунок 3 – Т-образная пластика при склерозе шейки мочевого пузыря [26].

зованием ТИ составил 67,3% (95% ДИ 57,6-77,0) и 58,2% через 12 месяцев (95% ДИ 47,7-68,7) [27].

В случае диагностированных сложных СУ, протяженной стриктуры передней уретры, распространенного ЛС, предшествовавших неудачных попыток уретропластики, наличия тяжелой сопутствующей патологии в качестве паллиативного метода лечения может использоваться промежуточная уретростомия (перинеостомия) [28]. Частота успеха перинеостомии, по данным Lopez J.C. et al. (2015) составляет 82,4% [28].

По данным исследования Murphy G.P. et al. (2019), которое включает данные о 39 пациентах, подвергшихся перинеостомии, кумулятивный процент неуспеха операции составил 14,5% (95% ДИ 4,8-39,1) ( $p=0,09$ ). Сравнивая жалобы пациентов, которые подверглись уретропластике протяженной СУ и перинеостомии, авторы приводят заключение, что сохранялась стабильная эректильная функция после операции [29].

На основании опыта Клиники Урологии ГУО «БелМАПО», включающего 1097 выполненных операций (795 эндоскопических операций, 302 пластик уретры) при СУ у мужчин за период с 2002 по 2018 гг., с целью унификации принципов оперативного лечения СУ нами разработан следующий алгоритм (рис. 4).

## Заключение

По данным Bullock et al. (2007), 58% американских урологов, не выполняющих регулярно уретропластику, продолжают предлагать повторные эндоурологические методы лечения пациентам с рецидивами СУ, несмотря на предполагаемый высокий процент неуспеха операции [30]. Следовательно, у данной группы специалистов выбор метода хирургического лечения СУ у мужчин часто основывается на личном опыте и приверженности к определенной методике хирургического лечения. Несмотря на это, как показано выше, при определенных вариантах СУ требуется выполнение уретропластики.

В связи с появлением новых методов эндоурологического лечения и вариантов уретропластики требуется пересмотр существующих подходов к оперативному лечению СУ у мужчин и следование установленному алгоритму.

## Литература

1. Коган, М. И. Стриктуры уретры у мужчин: реконструктивно-восстановительная хирургия / М. И. Коган. – Москва : Практ. медицина, 2010. – 143 с.
2. Intermittent self-dilatation for urethral stricture disease in males / M. J. Jackson [et al.] // Cochrane Database Syst. Rev.

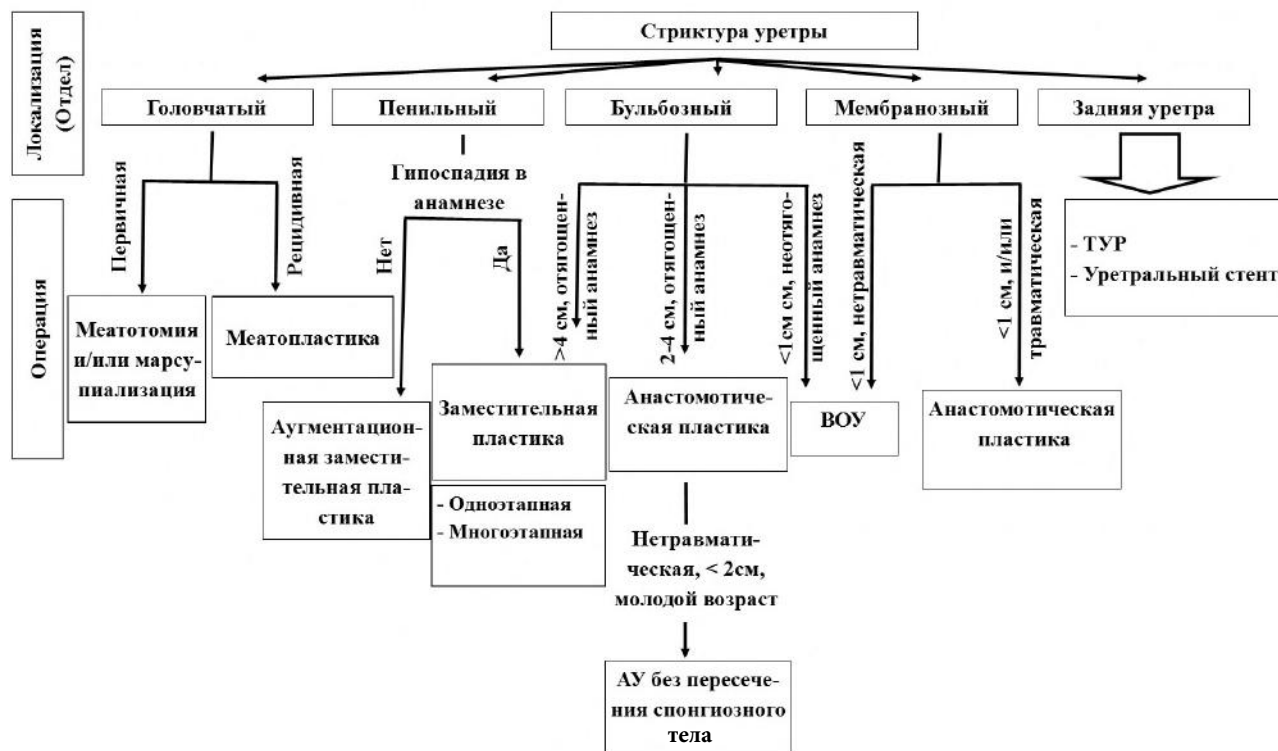


Рисунок 4 – Алгоритм выбора способа уретропластики.

- 2014 Dec. – Vol. 12. – CD010258.
3. Intermittent self-dilatation for urethral stricture disease in males: A systematic review and meta-analysis / S. L. Ivaz [et al.] // *Neurourol Urodyn.* – 2016 Sep. – Vol. 35, N 7. – P. 759–763.
  4. Urethral Balloon Dilatation: Factors Affecting Outcomes / J. S. Chhabra [et al.] // *Urol. Int.* – 2016. – Vol. 96, N 4. – P. 427–431.
  5. Gelman, J. Direct vision balloon dilation for the management of urethral strictures / J. Gelman, M. A. Liss, N. M. Cinman // *J. Endourol.* – 2011 Aug. – Vol. 25, N 8. – P. 1249–1251.
  6. High pressure balloon dilation for vesicourethral anastomotic strictures after radical prostatectomy / G. Ishii [et al.] // *BMC Urol.* – 2015 Jul. – Vol. 15. – P. 62.
  7. Atesci, Y. Z. Long-term results of permanent memotherm urethral stent in the treatment of recurrent bulbar urethral strictures / Y. Z. Atesci, A. Karakose, O. Aydogdu // *Int. Braz. J. Urol.* – 2014 Jan-Feb. – Vol. 40, N 1. – P. 80–86.
  8. Urethroplasty After Urethral Urolume Stent: An International Multicenter Experience / J. C. Angulo [et al.] // *Urology.* – 2018 Aug. – Vol. 118. – P. 213–219.
  9. Comparison between cold knife and laser urethrotomy for urethral stricture: a systematic review and meta-analysis of comparative trials / X. Zheng [et al.] // *World J. Urol.* – 2019 Mar. – Vol. 37, N 12. – P. 2785–2793.
  10. Pal, D. K. Direct visual internal urethrotomy: Is it a durable treatment option? / D. K. Pal, S. Kumar, B. Ghosh // *Urol. Ann.* – 2017 Jan-Mar. – Vol. 9, N 1. – P. 18–22.
  11. Differences in Recurrence Rate and De Novo Incontinence after Endoscopic Treatment of Vesicourethral Stenosis and Bladder Neck Stenosis / J. Kranz [et al.] // *Front Surg.* – 2017 Aug. – Vol. 4. – P. 44.
  12. Аустони, Э. Атлас по реконструктивной хирургии полового члена / Э. Аустони. – Москва : АБВ-пресс, 2012. – 568 с.
  13. Meatal stenosis: a retrospective analysis of over 4000 patients / S. P. Godley [et al.] // *J. Pediatr. Urol.* – 2015 Feb. – Vol. 11, N 1. – P. 38.
  14. Evaluation of Jordan's meatoplasty for the treatment of fossa navicularis strictures. A retrospective study / P. Babu [et al.] // *Cent. European J. Urol.* – 2017. – Vol. 70, N 1. – P. 103–106.
  15. Urethral Strictures. An International Consultation on Urethral Strictures, Marrakech, Morocco, October 13-16, 2010 / ed.: G. Jordan, C. Chapple, C. Heyns. – Shanghai, China, 2012. – 285 p.
  16. Long-term followup of bulbar end-to-end anastomosis: a retrospective analysis of 153 patients in a single center experience / G. Barbagli [et al.] // *J. Urol.* – 2007 Dec. – Vol. 178, N 6. – P. 2470–2473.
  17. Culty, T. Anastomotic urethroplasty for posttraumatic urethral stricture: previous urethral manipulation has a negative impact on the final outcome / T. Culty, L. Boccon-Gibod // *J. Urol.* – 2007 Apr. – Vol. 177, N 4. – P. 1374–1377.
  18. Bugeja, S. Non-transsecting bulbar urethroplasty / S. Bugeja, D. E. Andrich, A. R. Mundy // *Transl. Androl. Urol.* – 2015 Feb. – Vol. 4, N 1. – P. 41–50.
  19. Котов, С. В. Анастомотическая уретропластика без пересечения спонгиозного тела (хирургическая техника) / С. В. Котов // *Андрология и генитал. хирургия.* – 2015. – Т. 16, № 3. – С. 49–52.
  20. Кветень, А. Г. Современные аспекты диагностики и хирургического лечения стриктур уретры у мужчин / А. Г. Кветень, Д. М. Ниткин // *Медицина.* – 2019. – № 1. – С. 51–55.
  21. Substitution urethroplasty for anterior urethral stricture repair: comparison between lingual mucosa graft and pedicled skin flap / Q. Fu [et al.] // *Scand. J. Urol.* – 2017 Dec. – Vol. 51, N 6. – P. 479–483.
  22. Falandry, L. One stage surgical treatment of complex urethral strictures with a pedicled skin graft. Report of 104 cases / L. Falandry // *J. Urol. (Paris).* – 1990. – Vol. 96, N 6. – P. 315–321.
  23. Venkatesan, K. Surgical Repair of Bulbar Urethral Strictures: Advantages of Ventral, Dorsal, and Lateral Approaches and When to Choose Them / K. Venkatesan, S. Blakely, D. Nikolavsky // *Adv. Urol.* – 2015. – Vol. 2015. – P. 397936.
  24. Does site of buccal mucosa graft for bulbar urethra stricture affect outcome? A comparative analysis of ventral, dorso-lateral and dorsal buccal mucosa graft augmentation urethroplasty / H. R. Pathak [et al.] // *Turk. J. Urol.* – 2017 Sep. – Vol. 43, N 3. – P. 350–354.
  25. Impact of prior urethral manipulation on outcome of anastomotic urethroplasty for post-traumatic urethral stricture / B. P. Singh [et al.] // *Urology.* – 2010 Jan. – Vol. 75, N 1. – P. 179–182.
  26. The T-plasty as therapy for recurrent bladder neck stenosis: success rate, functional outcome, and patient satisfaction / C. M. Rosenbaum [et al.] // *World J. Urol.* – 2017 Dec. – Vol. 35, N 12. – P. 1907–1911.
  27. Results of Use of Tissue-Engineered Autologous Oral Mucosa Graft for Urethral Reconstruction: A Multicenter, Prospective, Observational Trial / G. Ram-Liebig [et al.] // *EBioMedicine.* – 2017 Sep. – Vol. 23. – P. 185–192.
  28. Perineostomy: the last opportunity / J. C. Lopez [et al.] // *Int. Braz. J. Urol.* – 2015 Jan-Feb. – Vol. 41, N 1. – P. 91–98.
  29. Urinary and Sexual Function after Perineal Urethrostomy for Urethral Stricture Disease: An Analysis from the TURNS / G. P. Murphy [et al.] // *J. Urol.* – 2019 May. – Vol. 201, N 5. – P. 956–961.
  30. Bullock, T. L. Adult anterior urethral strictures: a national practice patterns survey of board certified urologists in the United States / T. L. Bullock, S. B. Brandes // *J. Urol.* – 2007 Feb. – Vol. 177, N 2. – P. 685–690.
  31. Любчак, А. М. Лихен склерозирующая болезнь мочеиспускательного канала / А. М. Любчак, М. А. Любчак // *Здоровье мужчины.* – 2016. – № 2. – С. 72–79.
  32. Bulbar urethroplasty using the dorsal approach: current techniques / B. Guido [et al.] // *Int. Braz. J. Urol.* – 2003 Apr. – Vol. 29, N 2. – P. 155–161.
  33. Singh, J. Surgical management of urethral stricture : presentation on surgical methods for management of urethral strictures [Electronic resource] / J. Singh. – Mode of access: <https://www.slideshare.net/miraage/surgical-management-of-urethral-stricture>. – Date of access: 02.04.2020.

Поступила 13.01.2020 г.  
Принята в печать 25.03.2020 г.

## References

1. Kogan MI. Urethral strictures in men: reconstructive surgery. Moscow: Prakt meditsina; 2010. 143 p. (In Russ.)
2. Jackson MJ, Veeratterapillay R, Harding CK, Dorkin TJ. Intermittent self-dilatation for urethral stricture disease in males. *Cochrane Database Syst Rev.* 2014 Dec 19;(12):CD010258. doi: 10.1002/14651858.CD010258.pub2
3. Ivaz SL, Veeratterapillay R, Jackson MJ, Harding CK, Dorkin TJ, Andrich DE, et al. Intermittent self-dilatation for urethral stricture disease in males: A systematic review and meta-analysis. *Neurourol Urodyn.* 2016 Sep;35(7):759-63. doi: 10.1002/nau.22803
4. Chhabra JS, Balaji SS, Singh A, Mishra S, Ganpule AP, Sabnis RB, et al. Urethral Balloon Dilatation: Factors Affecting Outcomes. *Urol Int.* 2016;96(4):427-31. doi: 10.1159/000443704
5. Gelman J, Liss MA, Cinman NM. Direct vision balloon dilation for the management of urethral strictures. *J Endourol.* 2011 Aug;25(8):1249-51. doi: 10.1089/end.2011.0034
6. Ishii G, Naruoka T, Kasai K, Hata K, Omono H, Suzuki M, et al. High pressure balloon dilation for vesicourethral anastomotic strictures after radical prostatectomy. *BMC Urol.* 2015 Jul;15:62. doi:10.1186/s12894-015-0059-9
7. Atesci YZ, Karakose A, Aydogdu O. Long-term results of permanent memotherm urethral stent in the treatment of recurrent bulbar urethral strictures. *Int Braz J Urol.* 2014 Jan-Feb;40(1):80-6. doi: 10.1590/S1677-5538.IBJU.2014.01.12
8. Angulo JC, Kulkarni S, Pankaj J, Nikolavsky D, Suarez P, Belinky J, et al. Urethroplasty After Urethral Urolume Stent: An International Multicenter Experience. *Urology.* 2018 Aug;118:213-219. doi:10.1016/j.urology.2018.04.031
9. Zheng X, Han X, Cao D, Xu H, Yang L, Ai J, et al. Comparison between cold knife and laser urethrotomy for urethral stricture: a systematic review and meta-analysis of comparative trials. *World J Urol.* 2019 Dec;37(12):2785-2793. doi:10.1007/s00345-019-02729-3
10. Pal DK, Kumar S, Ghosh B. Direct visual internal urethrotomy: Is it a durable treatment option? *Urol Ann.* 2017 Jan-Mar;9(1):18-22. doi: 10.4103/0974-7796.198835
11. Kranz J, Reiss PC, Salomon G, Steffens J, Fisch M, Rosenbaum CM. Differences in Recurrence Rate and De Novo Incontinence after Endoscopic Treatment of Vesicourethral Stenosis and Bladder Neck Stenosis. *Front Surg.* 2017 Aug;4:44. doi:10.3389/fsurg.2017.00044
12. Austoni E. *Penis Reconstructive Surgery Atlas.* Moscow, RF: ABV-press; 2012. 568 p. (In Russ.)
13. Godley SP, Sturm RM, Durbin-Johnson B, Kurzrock EA. Meatal stenosis: a retrospective analysis of over 4000 patients. *J Pediatr Urol.* 2015 Feb;11(1):38. doi: 10.1016/j.jpuro.2014.09.006
14. Babu P, Nayak A, Javali TD, Joshi P, Nagaraj HK, Aggarwal K. Evaluation of Jordan's meatoplasty for the treatment of fossa navicularis strictures. A retrospective stud. *Cent European J Urol.* 2017;70(1):103-106. doi:10.5173/cej.2017.916
15. Jordan G, Chapple C, Heyns C, ed. *Urethral Strictures. An International Consultation on Urethral Strictures, Marrakech, Morocco, October 13-16, 2010.* Shanghai, China; 2012. 285 p.
16. Barbagli G, De Angelis M, Romano G, Lazzeri M. Long-term followup of bulbar end-to-end anastomosis: a retrospective analysis of 153 patients in a single center experience. *J Urol.* 2007 Dec;178(6):2470-3. doi: 10.1016/j.juro.2007.08.018
17. Culty T, Boccon-Gibod L. Anastomotic urethroplasty for posttraumatic urethral stricture: previous urethral manipulation has a negative impact on the final outcome. *J Urol.* 2007 Apr;177(4):1374-7. doi: 10.1016/j.juro.2006.11.092
18. Bugeja S, Andrich DE, Mundy AR. Non-transecting bulbar urethroplasty. *Transl Androl Urol.* 2015 Feb;4(1):41-50. doi: 10.3978/j.issn.2223-4683.2015.01.07
19. Kotov SV. Anastomotic urethroplasty without crossing the spongy body (surgical technique). *Andrologiia Genital Khirurgiia.* 2015;16(3):49-52. (In Russ.)
20. Kveten' AG, Nitkin DM. Modern aspects of the diagnosis and surgical treatment of urethral strictures in men. *Meditsina.* 2019;(1):51-5. (In Russ.)
21. Fu Q, Zhang Y, Zhang J, Xie H, Sa YL, Jin S. Substitution urethroplasty for anterior urethral stricture repair: comparison between lingual mucosa graft and pedicled skin flap. *Scand J Urol.* 2017 Dec;51(6):479-483. doi: 10.1080/21681805.2017.1353541
22. Falandry L. One stage surgical treatment of complex urethral strictures with a pedicled skin graft. Report of 104 cases. *J Urol (Paris).* 1990;96(6):315-21.
23. Venkatesan K, Blakely S, Nikolavsky D. Surgical Repair of Bulbar Urethral Strictures: Advantages of Ventral, Dorsal, and Lateral Approaches and When to Choose Them. *Adv Urol.* 2015;2015:397936. doi: 10.1155/2015/397936
24. Pathak HR, Jain TP, Bhujbal SA, Meshram KR, Gadekar C, Parab S. Does site of buccal mucosa graft for bulbar urethra stricture affect outcome? A comparative analysis of ventral, dorso-lateral and dorsal buccal mucosa graft augmentation urethroplasty. *Turk J Urol.* 2017 Sep;43(3):350-354. doi: 10.5152/tud.2017.30771
25. Singh BP, Andankar MG, Swain SK, Das K, Dassi V, Kaswan HK, et al. Impact of prior urethral manipulation on outcome of anastomotic urethroplasty for post-traumatic urethral stricture. *Urology.* 2010 Jan;75(1):179-82. doi: 10.1016/j.urology.2009.06.081
26. Rosenbaum CM, Dahlem R, Maurer V, Kluth LA, Vetterlein MW, Fisch M, et al. The T-plasty as therapy for recurrent bladder neck stenosis: success rate, functional outcome, and patient satisfaction. *World J Urol.* 2017 Dec;35(12):1907-1911. doi:10.1007/s00345-017-2089-2
27. Ram-Liebig G, Barbagli G, Heidenreich A, Fahlenkamp D, Romano G, Rebmann U6, et al. Results of Use of Tissue-Engineered Autologous Oral Mucosa Graft for Urethral Reconstruction: A Multicenter, Prospective, Observational Trial. *EBioMedicine.* 2017 Sep;23:185-192. doi: 10.1016/j.ebiom.2017.08.014
28. Lopez JC, Gomez EG, Carrillo AA, Castineira RC, Tapia MJ. Perineostomy: the last opportunity. *Int Braz J Urol.* 2015 Jan-Feb;41(1):91-8. doi: 10.1590/S1677-5538.IBJU.2015.01.13
29. Murphy GP, Fergus KB, Gaither TW, Baradaran N, Voelzke BB, Myers JB, et al. Urinary and Sexual Function after Perineal Urethrostomy for Urethral Stricture Disease: An Analysis from the TURNS. *J Urol.* 2019 May;201(5):956-



961. doi:10.1097/JU.0000000000000027
30. Bullock TL, Brandes SB. Adult anterior urethral strictures: a national practice patterns survey of board certified urologists in the United States. *J Urol.* 2007 Feb;177(2):685-90.
31. Lyubchak AM, Lyubchak MA. Lichen sclerosing disease of the urethra. *Zdorov'e Muzhchiny.* 2016;(2):72-9. (In Russ.)
32. Guido B, Enzo P, Guazzoni G, Cavalcanti A. Bulbar urethroplasty using the dorsal approach: current techniques. *Int Braz J Urol.* 2003 Apr;29(2):155-61. doi: 10.1590/S1677-55382003000200012
33. Singh J. Surgical management of urethral stricture: presentation on surgical methods for management of urethral strictures. Available from: <https://www.slideshare.net/miraage/surgical-management-of-urethral-stricture> [Accessed 02th Apr 2020].

*Submitted 13.01.2020*

*Accepted 25.03.2020*

**Сведения об авторах:**

Кветень А.Г. – аспирант кафедры урологии и нефрологии, Белорусская медицинская академия последипломного образования; врач-уролог, Минская областная клиническая больница;

Ниткин Д.М. – д.м.н., профессор кафедры урологии и нефрологии, ректор Белорусской медицинской академии последипломного образования.

**Information about authors:**

*Kveten A.G. – postgraduate of the Chair of Urology & Nephrology, Belarusian Medical Academy of Post-Graduate Education; urologist, Minsk Regional Clinical Hospital;*

*Nitkin D.M. – Doctor of Medical Sciences, professor of the Chair of Urology & Nephrology, rector, Belarusian Medical Academy of Post-Graduate Education.*

**Адрес для корреспонденции:** Республика Беларусь, 220025, г. Минск, ул. Есенина, д. 11А, кв. 33. E-mail: alex\_kveten@mail.ru – Александр Генрихович Кветень.

**Correspondence address:** Republic of Belarus, 220025, Minsk, 11A Esenina str., 33. E-mail: alex\_kveten@mail.ru – Alexander G. Kveten.