© БОБРЫШЕВА И.В., 2013

ИЗМЕНЕНИЯ УЛЬТРАСТРУКТУРЫ ТИМУСА БЕЛЫХ КРЫС ПОСЛЕ ВВЕДЕНИЯ ЦИКЛОФОСФАМИДА

БОБРЫШЕВА И.В.

ГЗ «Луганский государственный медицинский университет», Украина

Резюме.
Целью исследования было изучение особенностей ультрамикроскопического строения тимуса белых крыс-самцов репродуктивного возрастного периода после введения иммуносупрессивного препарата циклофосфамида. Циклофосфамид вводили в дозе, приводящей к иммунной депрессии (200 мг/кг веса тела животного). Животных выводили из эксперимента через 1, 7 и 30 суток после инъекции препарата. Ткань тимуса для электронномикроскопического исследования обрабатывали по общепринятой методике.
Было установлено, что для тимуса крыс характерна высокая степень реактивности в ответ на введение циклофосфамида, проявляющаяся в развитии акцидентальной инволюции. Ведущим фактором гипоплазии тимуса в ранние сроки экспериментальной иммуносупрессии является избыточный апоптоз тимоцитов подкапсулярной и кортикальной зон долек тимуса, угнетение их пролиферативной активности, а также развитие деструктивно-дистрофических изменений в ядрах и цитоплазме ряда тимоцитов, приводящих в последствии к некрозу клеток. Через 30 суток после введения циклофосфамида негативные особенности в ультрамикроскопическом строении тимуса экспериментальных животных существенно нивелируются.

Ключевые слова: крысы, тимус, циклофосфамид.

Abstract.
The main purpose of this research was to study the characteristics of the ultramicroscopic structure of the thymus of white male rats of the reproductive age period after the introduction of the immunosuppressive drug cyclophosphamide. Cyclophosphamide was administered in a dose leading to immunodepression (200 mg/kg of animal body weight). Animals were taken away from the experiment in 1, 7 and 30 days after drug injection. Thymic tissue for electron microscope study was processed by the standard technique.
Rats thymus was established to possess a high degree of reactivity in response to the administration of cyclophosphamide, which is manifested in the development of acute involution. The main factor of thymic hypoplasia in early terms of experimental immunosuppression is excessive apoptosis of thymocytes in the subcapsular and inner cortical areas of the thymic lobules, inhibition of cell proliferation as well as the development of destructive and dystrophic changes in the nuclei and cytoplasm of a number of thymocytes, resulting subsequently in cell necrosis. In 30 days after the administration of cyclophosphamide negative features in the ultramicroscopic structure of the thymus of experimental animals significantly level.

Key words: rats, thymus, cyclophosphamide.

Для промышленных регионов Украины характерна сложная экологическая обстановка, обусловленная наличием большого количества предприятий горнодобывающей промышленности, металлургии, химии и нефтехимии, теплоэнергетики. Влияние на организм человека неблагоприятных факторов, вызванных загрязнением окружающей среды, приводит к увеличению численности населения, страдающего аутоиммунными, аллергическими, онкологическими и другими заболеваниями. Нарушения функции органов иммунной системы играет важную роль в патогенезе большинства заболеваний. Кроме того, вторичная иммунная недостаточность часто развивается при вирусных, паразитарных инфекциях, при лечении онкологических заболеваний с помощью лучевой терапии и химиопрепаратов. Поэтому высокоактуальным является изучение особенностей строения

органов иммунной системы в условиях изменения иммунологического статуса организма.

Модель иммунодефицита, индуцированного циклофосфамидом, является наиболее адекватной для изучения особенностей реактивности органов иммунной системы [1, 2, 3].

Циклофосфамид – цитостатический препарат, который широко применяется при лечении онкологических, аутоиммунных заболеваний [4, 5], используется для профилактики отторжения трансплантатов. Вместе с тем, он обладает большим количеством побочных эффектов, особенно в отношении клеток с высокой митотической активностью [2]. Известно, что клетки иммунной системы весьма чувствительны к неблагоприятному воздействию циклофосфамида [6].

Целью данной работы было изучение особенностей ультрамикроскопического строения тимуса крыс репродуктивного периода после введения иммуносупрессивного и цитостатического препарата циклофосфамида.

Методы

Экспериментальное исследование выполнено в сертифицированной гистологической лаборатории ГЗ «Луганский государственный медицинский университет» в рамках научно-исследовательской работы кафедры гистологии, цитологии и эмбриологии «Особенности строения органов иммунной и эндокринной систем при иммуностимуляции и иммуносупрессии» (государственный регистрационный номер 0112U000096).

В эксперименте использованы белые беспородные крысы-самцы, органы иммунной системы которых по строению принципиально не отличаются от аналогичных органов человека. Материалом для исследования послужили животные репродуктивного периода с исходной массой 130-150 г, полученные из вивария лабораторных животных ГЗ «Луганский государственный медицинский университет». Содержание и манипуляции над животными проводили с соблюдением норм национального и международного законодательства в соответствии с положением «Общие этические принципы экспериментов на животных» (Киев, 2001), требованиями «Европейской конвенции о защите позвоночных животных, которые используются для экспериментальных и других научных целей» (Страсбург, 1986) и принципами Хельсинской декларации о гуманном отношении к животным. Соблюдение основных биоэтических норм при проведении исследования подтверждены заключением комитета по биоэтике ГЗ «Луганский государственный медицинский университет» (выписка из протокола № 5 от 05.09.2013 г.).

Подопытным животным однократно внутримышечно вводили циклофосфамид в дозе, приводящей к иммунной депрессии (200 мг/кг массы тела животного). Ряд авторов, исследовавших действие циклофосфамида на органы иммунной системы, пришли к выводу, что такая дозировка приводит к наиболее быстрым и выраженным изменениям в органах и тканях [1]. По данным литературы, однократное введение высокой дозы циклофосфамида (200 мг/кг) приводит к иммуносупрессии уже в течение первых 24 часов [7, 8]. Контролем служили крысы, получавшие 0,9% раствор натрия хлорида в эквивалентных объёмах. Животных выводили из эксперимента через 1, 7 и 30 суток после введения препарата. Материал для электронномикроскопического исследования фиксировали в 2,5% растворе глутаральдегида и 1% растворе тетраоксида осмия, затем обезвоживали в этаноле возрастающей концентрации, ацетоне и заливали в смесь эпон-араллдит по общепринятой методике. Ультратонкие срезы изготавливали на ультрамикротоме УМТП – 4 Сумского ПО «Электрон» (Украина), изучали и фотографировали при использовании электронного микроскопа ЭМ-125. Полученный материал документировали в виде негативных и позитивных фотоснимков.

Результаты и обсуждение

При электронномикроскопическом исследовании различных морфофункциональных компартментов тимуса контрольных крыс выявляется, что их клеточный состав представлен двумя основными популяциями – лимфоцитами (тимоцитами) и ретикулярными эпителиоцитами стромы. Вместе с тем, на электронных микрофотографиях тимуса определяются дендритные клетки, макрофаги, а также единичные плазмоциты. В зависимости от соотношения эпителиальных и лимфоидных клеток и их функционального состояния в дольке тимуса можно выделить несколько зон.

В наружной подкапсулярной зоне в 1-3 слоя располагаются большие лимфоциты и лимфобласты, для которых характерна высокая митотическая активность. Внутренняя кортикальная зона, или собственное корковое вещество представлено несколькими слоями средних и малых лимфоцитов, часто находящихся в процессе митотического деления (рис. 1). В этой зоне накапливаются образовавшиеся Т-лимфоциты, формируются специфические для них антигенные детерминанты. Мозговое вещество содержит значительное количество ретикулярных эпителиоцитов, которые образуют тяжи, фолликулоподобные структуры и эпителиальные тельца вилочковой железы. Количество лимфоидных клеток в этой зоне меньше, чем в корковом веществе, и в основном представлено лимфоцитами среднего размера. Мозговое вещество является местом выхода Т-лимфоцитов из органа через венулы в кровоток. Митотически делящиеся лимфоциты в этой зоне тимической дольки встречаются редко.

Тимоциты подкапсулярной и кортикальной зон характеризуются плотным расположением, имеют округлую или несколько вытянутую форму, гладкую внешнюю поверхность, высокое ядерно-цитоплазматическое отношение. Ядра тимоцитов расположены эксцентрично, с типичной локализацией конденсированного хроматина, образующего крупные глыбки как в периферических отделах кариоплазмы, так и в центре ядра. Часто в ядре определяется ядрышко. В тонком слое электронно-светлой цитоплазмы выявляются рибосомы и полисомы, агранулярная эндоплазматическая сеть, представленная цистернами и канальцами, митохондрии, содержащие электронноплотный матрикс. Цитоплазма тимоцитов имеет различную электронную плотность, на электронных микрофотографиях они выглядят как темные и светлые клетки (рис. 2).

Ретикулярные эпителиоциты характеризуются неправильной или звездчатой формой, наличием длинных отростков, начальные сегменты которых определяются на ультратонких срезах. Ядра клеток имеют вытянутую форму, гетерохроматин образует глыбки, расположенные в центре и на периферии, иногда наблюдаются ядрышки. В цитоплазме выявляется большое количество рибосом и полисом, митохондрии, тонофибриллы. Ретикулярные эпителиоциты мозгового вещества имеют более крупные размеры, светлые, округлые или слегка вытянутые ядра с малоконденсированным хроматином (рис. 3). Их цитоплазма содержит небольшое количество тонофиламентов, мультивезикулярных телец, короткие фрагменты эндоплазматической сети, хорошо развитый комплекс Гольджи, митохондрии.

При изучении препаратов тимуса крыс через 1 и 7 суток после введения циклофосфамида отмечаются уменьшение численности лимфоидных клеток в подкапсулярной зоне и резкое снижение количества тимоцитов в кор-

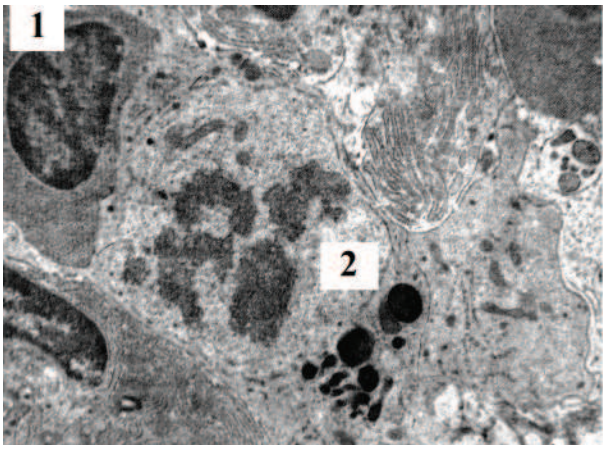

Рисунок 1 – Кортикальная зона дольки тимуса крысы репродуктивного периода контрольной группы: 1 – тимоцит, 2 – лимфоцит в процессе митотического деления. Увеличение х8000.

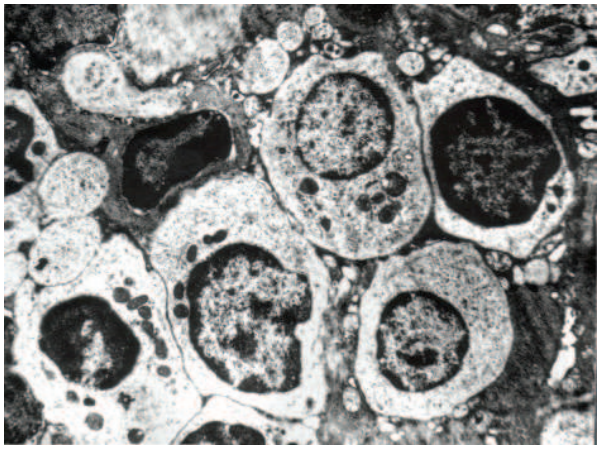

Рисунок 2 – Тимоциты кортикальной зоны дольки тимуса крысы репродуктивного периода контрольной группы. Увеличение х8000.

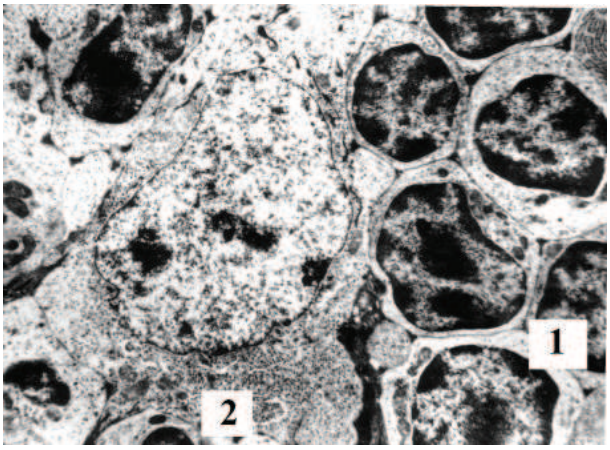

Рисунок 3 – Мозговое вещество дольки тимуса крысы репродуктивного периода контрольной группы: 1 – тимоциты, 2 –ретикулярный эпителиоцит. Увеличение х8000.

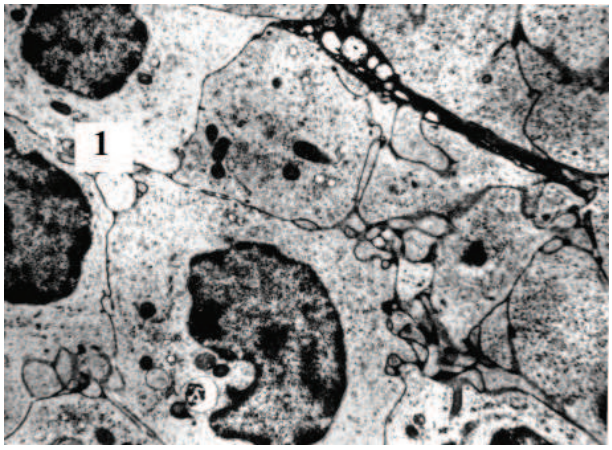

Рисунок 4 – Кортикальная зона дольки тимуса крысы репродуктивного периода на через 1 сутки после введения циклофосфамида: 1 – тимоциты. Увеличение х12000.

тикальной зоне (рис. 4). Митотически делящиеся клетки не определяются.

Очевидным является тот факт, что повреждающему действию циклофосфамида наиболее подвержены лимфоциты, так как в тимусе сохраняются макрофаги, ретикулярные эпителиоциты и дендритные клетки.

Однако ультраструктура макрофагов отличается выраженным полиморфизмом. Введение животным циклофосфамида приводит к увеличению численности активных макрофагов. Плазмолемма таких клеток образует инвагинации и многочисленные цитоплазматические выпячивания. В цитоплазме присутствует большое количество фаголизосом и остаточных телец. Размеры и электронная плотность фагоцитированного материала дают основание расценивать его как апоптозные тельца (рис. 5).

Активность макрофагов может быть связана с их чувствительностью к циклофосфамиду, что соотносится с данными авторов, отмечавших усиление явлений апоптоза в тимусе лабораторных крыс при экспериментальной ожоговой болезни [9, 10]. Кроме того, по данным литературы [11], макрофаги могут являться модуляторами каскадных апоптозных процессов.

В некоторых макрофагах наблюдаются деструктивно-дистрофические явления. Гетерохроматин в ядрах таких клеток большей частью подвергается деструкции и определяется в виде расплывчатых образований, перинуклеарное пространство расширено. Цитоплазма выглядит неоднородной, с большим количеством крупных и мелких включений различной электронной плотности, а иногда содержит многочисленные светлые вакуоли. Часть органелл в цитоплазме макрофагов разрушается, поэтому на электронных микрофотографиях они не просматриваются.

Дендритные клетки отличаются от ретикулярных эпителиоцитов отсутствием десмосом и тонофиламентов в цитоплазме [10]. Они имеют электроннопрозрачную цитоплаз-

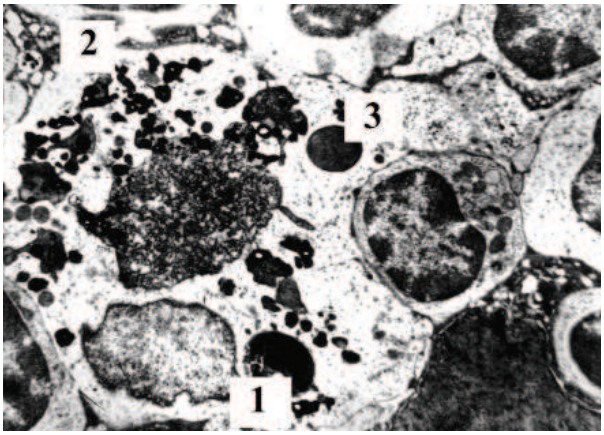

Рисунок 5 – Кортикальная зона дольки тимуса крысы репродуктивного периода на 7 сутки после введения циклофосфамида: 1 – макрофаг, 2 – фаголизосомы, 3 – остатки апоптозных телец в цитоплазме макрофага. Увеличение х8000.

му, длинные цитоплазматические отростки, проникающие между соседними клетками. В отличие от макрофагов, дендритные клетки, расположенные в мозговом веществе долек вилочковой железы, имеют практически неизмененные ядро и цитоплазму.

Это свидетельствует о том, что дендритные клетки более устойчивы к негативному влиянию циклофосфамида по сравнению с макрофагами.

Макрофаги и дендритные клетки обеспечивают негативную селекцию тимоцитов, индуцируя процессы апоптоза аутореактивных Т-лимфоцитов. В условиях активации макрофагов и гипертрофии дендритных клеток негативная селекция ускоряется и охватывает большое количество потенциально аутореактивных тимоцитов [10], в результате чего они подвергаются апоптозу.

Апоптоз лимфоцитов для тимуса – обычное явление. Это - активная форма реакции клеток не только на неблагоприятные, но и на физиологические, и на активирующие воздействия. Однако характерным морфологическим проявлением действия циклофосфамида на тимус лабораторных животных является резкое возрастание численности лимфоцитов, погибающих путем апоптоза в ранние сроки после введения препарата. Клетки содержат конденсированную и сморщенную цитоплазму, уплотненное ядро с извилистыми контурами, наблюдается агрегация хроматина в виде глыбок различной формы и размеров (рис. 6), появление булавовидных выпячиваний, формирование глубоких инвагинаций и перетяжек. На более поздних стадиях апоптоза происходит фрагментация ядра. Подобная морфологическая картина может быть расценена как проявление акцидентальной инволюции тимуса в условиях экспериментальной иммуносупрессии.

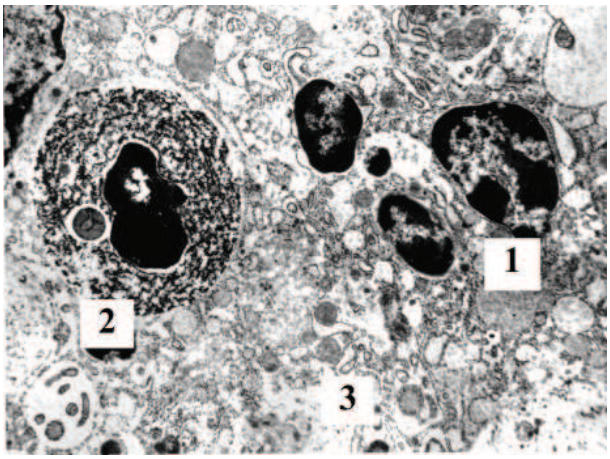

Рисунок 6 – Кортикальная зона дольки тимуса крысы репродуктивного периода на 7 сутки после введения циклофосфамида: 1 – апоптоз лимфоцитов, 2 – плазмоцит, 3 – участки «опустошения» между тимоцитами. Увеличение х12000.

В различных экспериментах показано, что к индукции апоптоза в тимусе приводят различные стрессорные воздействия, в том числе иммобилизационный стресс [12, 13], а также тепловой шок [14].

Ультрамикроскопические особенности подкапсулярной и кортикальной зон долек тимуса свидетельствуют также о выраженных деструктивно-дистрофических изменениях ядра и цитоплазмы ряда тимоцитов. Выявляются клетки, находящиеся не только на разных стадиях апоптозной трансформации, но и имеющие признаки некроза в виде разрушения кариолеммы, наличия отечной, просветленной вследствие распада органелл, цитоплазмы. Ряд авторов также отмечает появление в тимусе клеток, погибающих путем некроза, при экспериментальной ожоговой болезни [15, 16] и гипергравитации [17].Наиболее выраженные изменения ультраструктуры клеточных элементов тимуса крыс в ранние сроки после введения цитостатика наблюдаются в кортикальной зоне долек, несколько меньшие – в подкапсулярной зоне и наименее выраженные – в мозговом веществе.

На 30-е сутки после введения циклофосфамида характерные негативные особенности ультрамикроскопического строения тимуса крыс, выявленные в более ранние сроки наблюдения (1 и 7 суток), значительно нивелируются, что может являться признаком развития адаптации к действию неблагоприятного фактора.

Избыточный апоптоз кортикальных тимоцитов может объясняться тем, что негативное воздействие циклофосфамида происходит на фоне начавшихся процессов возрастной инволюции тимуса у животных репродуктивного периода [18].

Заключение

1. Для тимуса крыс характерна высокая степень реактивности в ответ на введение циклофосфамида, проявляющаяся в развитии явлений акцидентальной инволюции паренхимы органа в ранние сроки наблюдения.

2. Ведущим фактором гипоплазии тимуса в ранние сроки экспериментальной иммуносупрессии является избыточный апоптоз тимоцитов подкапсулярной и кортикальной зон долек тимуса, угнетение их пролиферации, а также развитие деструктивно-дистофических изменений в ядре и цитоплазме ряда тимоцитов, приводящих в последствии к некрозу клеток.

3. Через 30 суток после введения циклофосфамида негативные особенности в ультрамикроскопическом строении тимуса экспериментальных животных существенно нивелируются.

Перспективы дальнейших разработок в данном направлении

В дальнейшем планируется изучение ультрамикроскопических особенностей строения тимуса в условиях экспериментально моделируемой иммуностимуляции.

Литература

1. Кащенко, С.А. Экспериментальное изучение крыс после воздействия циклофосфаном / С. А. Кащенко // Проблеми остеології. – 2001. – Т. 4, № 1–2. – С. 69–70.
2. Некоторые особенности фармакодинамики циклофосфана у экспериментальных животных / Л.Ф. Лосева, Ф.В. Доненко, О.В. Лебединская [и др.] // Медицинская иммунология. – 2011. – Т. 13. – № 4–5. – С. 52.
3. Different mechanisms for anti-tumor effects of low- and high-dose cyclophosphamide / Y. Motoyoshi, K. Kaminoda., O. Saitoh [et al.] // Oncol Rep. – 2006. – Vol. 16, № 1. – P. 141–146.
4. High-dose cyclophosphamide for moderate to severe refractory multiple sclerosis / D. E. Gladstone, K. W. Zamkoff, L. Krupp [et al.] // Arch. Neurol. – 2006. – Vol. 63, № 10. – P. 1388–1393.
5. Cyclophosphamide enhances immunity by modulating the balance of dendritic cell subsets in lymphoid organs / T. Nakahara, H. Uchi, A. M. Lesokhin [et al.] // Blood. – 2010. – Vol. 115, № 22. – P. 4384–4392.
6. Шейбак, В.М. Циклофосфамид и этанол: общее и различия – метаболизм аминокислот в лимфоцитах селезенки / В.М. Шейбак // Актуальные проблемы медицины: материалы научно-практической конференции, посвященной 55-летию учреждения образования «Гродненский государственный медицинский университет», Часть II, Гродно, 3-4 октября 2013 г. / ГрГМУ, 2013. - С. 389-391.
7. Использование имунофана для коррекции изменений гематологическихпоказателей, вызванных циклофосфаном / М.Н. Михайлова, Л.М. Меркулова, Г.Ю. Стручко [и др.] // International Journal on Immunoreabilitation. - 2003. - Т. 5, № 2. - С.230.
8. Effect of intrauterine exposure of murino fetus to cyclophosphamide on development of thymus / Gupta V. Prakash, S. M. Singh, M.P. Singh [et al.] // Immunopharmacology and Immunotoxicology. – 2007. – Vol. 29, issue 1. – P. 17-30.
9. Черкасов, Е.В. Поліморфізм тілець тимуса при експериментальній опіковій хворобі та інфузії комбінованих гіперосмолярних розчинів / Е.В. Черкасов // Клінічна анатомія та оперативна хірургія. – 2011. - Т. 10, № 4. – С. 36–39.
10. Черкасов, Е.В. Ультраструктура дендритних клітин тимуса при експериментальній опіковій хворобі у щурів та за умов її лікування комбінованими гіперосмолярними розчинами / Е.В. Черкасов // Вісник морфології. – 2012. – № 1, Т. 18. – С. 6–10.
11. Voll, R.E. Immunosupressive effects of apoptosis cells / R.E. Voll, M. Yermann, E.A. Roth // Nature. – 1997. – Vol. 76. – P. 969–975.
12. Акцидентальная инволюция тимуса при действии нейрогенных и психогенных стрессоров / М.Ю. Капитонова, А.И. Краюшкин, О.В. Федорова // Современные проблемы науки и образования. – 2005. – № 2 – С. 20.
13. Акцидентальная инволюция тимуса в растущем организме при воздействии различных видов стрессоров / М.Ю. Капитонова, Л.С. Кузнецов, С.В. Клаучек [и др.] // Морфология. – 2006. – Т. 130, № 6. – С. 56-61.
14. Круглов, С.В. Участие стресс-белков HSP 70 в адаптационной защите тимуса от апоптоза, индуцированного тепловым шоком. / С.В. Круглов, Н.П. Ларионов, И Ю. Малышев // Рос. Физиол. журн. им И.М. Сеченова. 2004. – Т. 90, № 8 – С. 200–201.
15. Благодаров, В.М. Типи клітинної смерті в тимусі щурів при опіковій хворобі та її терапевтичному лікування // В.М. Благодаров, Е.В.Черкасов, О.В. Благодарова // Biomedical and Biosocial Antropology. – 2011. - № 16. – С. 64-68.
16. Черкасов, Е.В. Апонекроз в тимусі щурів

при опіковій хворобі та її терапевтичному лікування // Е.В.Черкасов // Науков. Вісник Ужгородського університету – серія «Медицина». – 2011. – Вип. 40. – С. 170-174.
17. Мороз, Г.А. Морфофункциональные особенности тимуса двенадцатимесячных крыс при многократно повторяющемся гипергравитационном воздействии / Г.А. Мороз // Морфологія. – 2010. – Т. IV, № 3. – С. 23-27.
18. Кветной, И.М. Соотношение апоптоза и пролиферации клеток тимуса при его инволюции / И.М. Кветной, В.О. Полякова, Н.С. Линькова // Бюллетень экспериментальной биологии и медицины. – 2011. – № 4. – С. 442–444.

Поступила 28.10.2013 г.
Принята в печать 06.12.2013 г.

Сведения об авторах:
Бобрышева И.В. – к.м.н., доцент кафедры гистологии, цитологии и эмбриологии ГЗ «Луганский государственный медицинский университет», Украина.

Адрес для корреспонденции: 91016, Украина, г.Луганск, ул. 15 линия, д.18, кв. 8. E-mail: inessa_lug@mail.ru – Бобрышева Инесса Венидиктовна.