

© КОЛЛЕКТИВ АВТОРОВ, 2015

МОРФОЛОГИЯ ГНОЙНОЙ РАНЫ У ЭКСПЕРИМЕНТАЛЬНЫХ ЖИВОТНЫХ С МОДЕЛЬЮ ФУРУНКУЛА В ПОДНИЖНЕЧЕЛЮСТНОЙ ОБЛАСТИ

ФЛЕРЬЯНОВИЧ М.С., ПОХОДЕНЬКО-ЧУДАКОВА И.О., КОЛБ Е.Л.

УО «Белорусский государственный медицинский университет», Республика Беларусь

Резюме.

Цель работы – определить особенности морфологии гнойной раны у экспериментальных животных с моделью фурункула в области головы и шеи.

Материал и методы. Наблюдали 14 морских свинок, у которых создали экспериментальную модель фурункула в поднижнечелюстной области. Фурункул формировался в течение 3 суток, после чего животных разделяли на две серии по 7 особей. Животным серии 1 лечения не проводили. Объектам серии 2 на 3 сутки заболевания под местной инфильтрационной анестезией выполняли первичную хирургическую обработку гнойного очага с обязательным дренированием раны. В послеоперационном периоде проводили антибактериальную терапию, ежедневные перевязки со сменой дренажей и инстилляцией раны растворами антисептиков. При первичной хирургической обработке гнойного очага осуществляли забор участка мягких тканей для патогистологического исследования в сроки: на 3, 7 и 14 сутки. Микропрепараты исследовали при помощи светового микроскопа.

Результаты. На 3 сутки после развития экспериментального фурункула на протяжении всех слоев дермы определялся воспалительный инфильтрат без четких границ с преобладанием сегментоядерных лейкоцитов в центре. Выявлялись очаги некроза и диапедезные кровоизлияния. На 7 сутки в сосочковом слое дермы выявлялись скопления большого количества сегментоядерных лейкоцитов, окруженных соединительнотканной оболочкой. На 14 сутки – диффузная мононуклеарная клеточная инфильтрация всех слоев кожи, что морфологически указывало на продуктивное воспаление.

Заключение. Полученные результаты доказывают, что экспериментальный фурункул поднижнечелюстной области соответствует реальному течению заболевания *in vivo*.

Ключевые слова: фурункул, поднижнечелюстная область, морфологическая характеристика, эксперимент.

Abstract.

Objectives. To determine the morphological characteristics of the purulent wounds in experimental animals with the model of a boil in the head and neck region.

Material and methods. We examined 14 guinea-pigs with the experimental model of a boil in the submandibular area. The boil was formed during 3 days, afterwards the animals were divided into two series, 7 animals in each. The animals of the first series were given no treatment. The animals of the second series underwent on the 3rd day of the disease primary surgical treatment of suppurative focus with the obligatory wound drainage under the local anesthesia. In the postoperative period the antibacterial therapy, daily dressings with the change of drainages and instillation of the wound with antiseptic solutions were provided. During the primary surgical treatment of the suppurative focus we took the soft tissues sites for histopathological study in the following terms: on the 3rd, 7th and 14th days. The specimens were examined using a light microscope.

Results. On the 3rd day after the experimental boil development throughout all layers of the dermis we determined inflammatory infiltrate without clear boundaries with a predominance of segmented leukocytes in the center. The focuses of necrosis and diapedetic hemorrhages were revealed. On the 7th day in the papillary layer of the dermis the accumulation of a large number of segmented leukocytes surrounded by the connective tissue tunic was found. On the 14th day the diffuse mononuclear cell infiltration of all layers of the skin appeared, that morphologically testified to the productive inflammation.

Conclusions. The obtained results prove that the experimental furuncle in the submandibular region corresponds to the actual course of the disease *in vivo*.

Key words: boil, submandibular region, morphological characteristic, experiment.

На современном этапе параллельно с ростом числа одонтогенных гнойно-воспалительных процессов прослеживается постоянный рост числа воспалительных процессов неодонтогенного генеза. Из числа последних наиболее часто наблюдаемыми являются фурункулы челюстно-лицевой области и шеи, составляющие 37,1% [1]. Частота развития данного заболевания от общего числа воспалительных процессов мягких тканей челюстно-лицевой области составляет 19,4% [2, 3]. При этом следует подчеркнуть, что последнее десятилетие ознаменовано значимыми изменениями в клиническом течении указанного заболевания, проявляющимися в виде атипичных форм, которые достаточно часто приводят к осложнениям, угрожающим жизни пациентов (тромбофлебит вен лица, тромбоз кавернозного синуса, менингит, менингоэнцефалит, сепсис) [4]. В то же время известным и неоднократно доказанным является то, что у пациентов с рассматриваемой патологией в 2-2,5 раза чаще, чем у пациентов с острым одонтогенным остеомиелитом осложненным абсцессами и флегмонами, наблюдаются наиболее опасные для жизни септические состояния [5, 6]. Это во многом обусловлено анатомическим строением челюстно-лицевой области, а именно: строением подкожной клетчатки, отсутствием клапанного аппарата вен лица, близостью расположения центральной нервной системы.

Все перечисленное убеждает в необходимости проведения дальнейших исследований в направлении как выявления факторов способствующих развитию фурункулов челюстно-лицевой области и шеи, так и совершенствования известных и разработки принципиально новых методов лечения данной патологии. Указанное, в свою очередь, невозможно без экспериментальных исследований с обязательным включением патоморфологической составляющей. Однако в отечественной и зарубежной специальной литературе нами не встречено сообщений с описанием экспериментальной модели фурункула в области головы и шеи, которая соответствует реальным клиническим условиям, позволяет без технических затруднений проводить комплексное лечение и осуществлять забор материала для патогистологических и лабораторных исследований.

Таким образом, становится очевидным, что для исследования симптомов и путей распространения инфекции, обеспечения возможности динамического наблюдения клинических и лабораторных показателей, характеризующих жизненно важные функции органов и систем организма экспериментального объекта, и оценки эффективности применяемого лечения фурункула в области головы и шеи необходимо создание экспериментальной модели, локализация патологического процесса, при которой сходна с таковой в реальных клинических условиях.

Цель работы – определить особенности морфологии гнойной раны у экспериментальных животных с моделью фурункула в области головы и шеи.

Материал и методы

В качестве экспериментального объекта была избрана морская свинка, так как строение и физиология ее кожных покровов является наиболее близкой к кожным покровам человека [7].

Животные находились на стандартном рационе питания в виварии научно-исследовательской лаборатории УО «Белорусский государственный медицинский университет» со свободным доступом к пище и воде. Перед началом проведения эксперимента выделенные для исследования морские свинки выдерживались в боксе в течение одной недели для адаптации к новым условиям и с целью прохождения карантина. Перед проведением исследований всех животных взвешивали, тщательно осматривали на наличие видимой патологии и признаков болезни. Особей с выявленной патологией выбраковывали и в исследование не включали. Все экспериментальные исследования проводили в строгом соответствии с современными принципами биоэтики (GLP – надлежащая лабораторная практика), в том числе, «Европейской конвенцией по защите прав позвоночных животных», принятой в г. Страсбурге (Франция) 18 марта 1986 году и «Всемирной декларацией прав животных» (Universal Declaration of Animal Rights), принятой Международной Лигой Прав Животных в г. Лондоне (Великобритания) 23 сентября 1977 года) [8, 9].

Под наблюдением находились 14 поло-

возрелых морских свинок – самцов с целью обеспечения чистоты эксперимента и исключения влияния гормональных вариаций на результаты исследования. Экспериментальную модель фурункула в области головы и шеи создавали в соответствии со способом предложенным И. О. Походенько-Чудаковой и соавт. (2012). Фурункул в поднижнечелюстной области животного формировался в течение 3 суток, после чего экспериментальные объекты разделяли на две серии по 7 животных в каждой. Животным серии 1 каких-либо лечебных мероприятий не проводили, фиксируя макроскопическую картину течения заболевания. Объектам серии 2 на 3 сутки заболевания под местной инфильтрационной анестезией для мягких тканей по А. В. Вишневному Sol. Articaini 4% – 5 ml проводили первичную хирургическую обработку гнойного очага с обязательным дренированием раны в соответствии с базовыми принципами гнойной хирургии [10, 11]. При проведении первичной хирургической обработки гнойного очага при рассечении кожи острым путём (скальпелем) и раздвижении краёв раны тупым путём (зажимом «маскит») из раны получали незначительное количество серозно-гнойного экссудата. Все указанные признаки являются характерными клиническими симптомами, на основании которых можно верифицировать диагноз – фурункул поднижнечелюстной области. В послеоперационном периоде животным данной серии проводили антибактериальную терапию, осуществляли ежедневные перевязки с обязательной сменой дренажей и инстилляцией гнойных ран растворами антисептиков.

В процессе проведения первичной хирургической обработки гнойного очага осуществляли забор участка мягких тканей для патогистологического исследования в следующие сроки: на 3, 7 и 14 сутки с момента создания экспериментальной модели фурункула поднижнечелюстной области. Полученный материал фиксировали в 10% растворе нейтрального формалина. Затем по стандартной методике проводили через спирты восходящей крепости и заключали в парафин. Изготовленные серийные патогистологические срезы окрашивали гематоксилин-эозином с последующим заключением в бальзам [12, 13, 14]. Микропрепараты исследовали при помощи светового микроскопа.

Результаты и обсуждение

На третьи сутки после развития экспериментального фурункула в поднижнечелюстной области макроскопически определяли воспалительный инфильтрат – участок гиперемии, отека и уплотнения мягких тканей, достигавший в диаметре 0,2–0,5 см. В центре инфильтрата определялся «стержень», состоящий из гнойного экссудата и окружающих его некротизированных тканей. Часть «некротического стержня» выступала над поверхностью кожных покровов в виде гнойничка. В отдельных наблюдениях указанные элементы поражения кожных покровов имели тенденцию к началу самопроизвольного опорожнения (рис. 1).

Микроскопически на протяжении всех слоев дермы определялся воспалительный инфильтрат без четких границ с преобладанием сегментоядерных лейкоцитов в центре. Также выявлялись очаги некроза и диапедезные кровоизлияния. По периферии инфильтрата прослеживались мононуклеарные клеточные элементы (рис. 2).

На 7 сутки наблюдения у морских свинок серии 1, которым первичная хирургическая обработка не проводилась, макроскопически определялось уменьшение воспалительного инфильтрата в объеме. Сокращался участок гиперемии и отека. Над областью раны формировалась корочка (рис. 3).

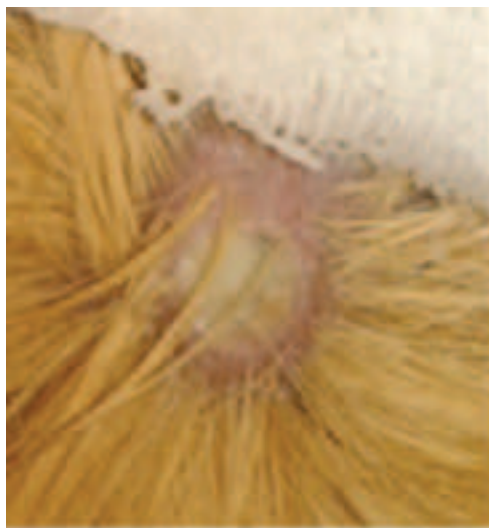

Рисунок 1 – Макроскопическая картина на 3 сутки наблюдения. Определяется воспалительный инфильтрат – участок гиперемии, отека и уплотнения мягких тканей. Ув. ×10.

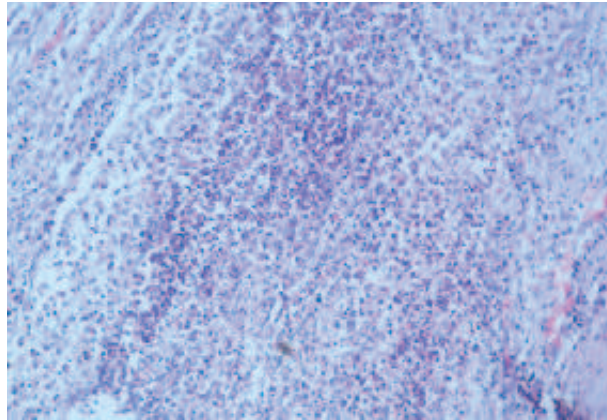


Рисунок 2 – Микроскопическая картина на 3 сутки наблюдения. На протяжении всех слоев дермы определялся воспалительный инфильтрат без четких границ, в центре которого преобладают сегментоядерных лейкоцитов. Определяются очаги некроза и диапедезные кровоизлияния. По периферии инфильтрата прослеживаются мононуклеарные клеточные элементы. Окраска: гематоксилин и эозин. Ув. $\times 200$.

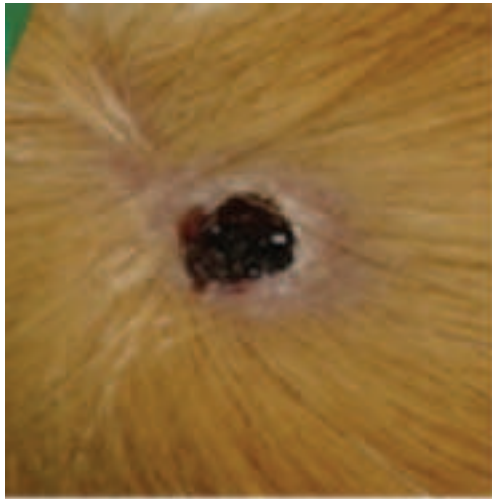


Рисунок 3 – Макроскопическая картина на 7 сутки наблюдения. Определяется уменьшение воспалительного инфильтрата в объеме. Сокращен участок гиперемии и отека. Над областью раны сформировалась корочка. Ув. $\times 10$.

Микроскопическая картина выявляла в сосочковом слое дермы скопления большого количества сегментоядерных лейкоцитов, окруженных соединительнотканной оболочкой (рис. 4). Определялось уменьшение объема полости раны, однако при этом сохранялась ее глубина. Имело место начало процесса эпителизации по краям раневого канала. Это соответствует завершению первой фазы течения гнойно-воспалительного процесса и указывает на начало второй фазы – регенерации [15].

Макроскопическая картина на 14 сутки наблюдения характеризовалась отсутствием значительной инфильтрации и отека, сохранялась незначительная гиперемия в области краев раны, рана из глубины в области дна и стенок начинала выполняться грануляционной тканью. Ее объем значительно уменьшался (рис. 5).

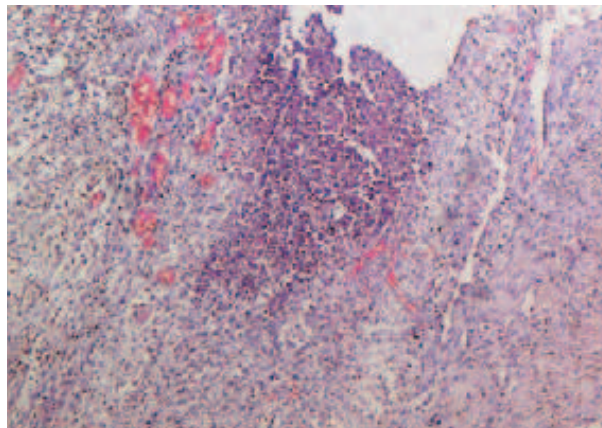


Рисунок 4 – Микроскопическая картина на 7 сутки наблюдения. В сосочковом слое дермы определяется скопление большого количества сегментоядерных лейкоцитов. Окраска: гематоксилин и эозин. Ув. $\times 200$.

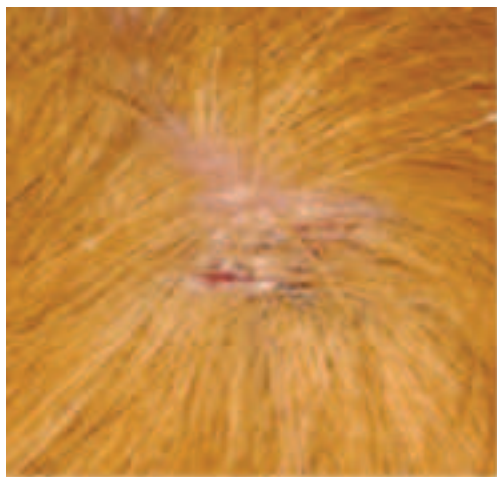


Рисунок 5 – Макроскопическая картина на 14 сутки наблюдения. Определяется отсутствие значительной инфильтрации и отека, сохраняется незначительная гиперемия в области краев раны, ее объем значительно уменьшен. Ув. $\times 10$.

Микроскопически определялась диффузная мононуклеарная клеточная инфильтрация всех слоев кожи, что морфологически указывало на продуктивное воспаление (рис. 6). Все описанные проявления, определенные при исследовании микроскопической картины мягких тканей, полученных из раны, соответствуют второй фазе течения гнойно-воспалительного процесса – фазе регенерации, образования и созревания грануляционной ткани.

Таким образом, морфологическая характеристика гнойной раны у экспериментальных животных с моделью фурункула в поднижнечелюстной области убеждает, что примененный способ создания экспериментальной модели фурункула в области головы

и шеи обладает следующими преимуществами. Во-первых, экспериментальная модель не-одонтогенного генеза – воспаления волосяного фолликула и окружающей соединительной ткани в поднижнечелюстной области в полной мере соответствует клиническим условиям при развитии, течении исследуемого патологического процесса указанной локализации. Она позволяет без технических затруднений проводить комплексное лечение, включающее первичную хирургическую обработку гнойного очага с последующим местным лечением, антибактериальную, противовоспалительную терапию, что соответствует реальным условиям клинических ситуаций. Во-вторых, по клиническим проявлениям экспериментальная модель гнойно-воспалительного процесса волосяного фолликула в подчелюстной области в полной мере соответствует диагнозу – фурункул. В-третьих, позволяет получить модель, которая является оптимальной в связи с достаточным размером органов головы и шеи экспериментального животного, для осуществления забора материала и проведения цитологических, патоморфологических и лабораторных исследований, в динамике развития патологического процесса и его лечения.

Заключение

Полученные результаты дают основание заключить, что при экспериментальном фурункуле поднижнечелюстной области патологический процесс в полной мере соответствует реальному течению заболевания *in vivo*. Это

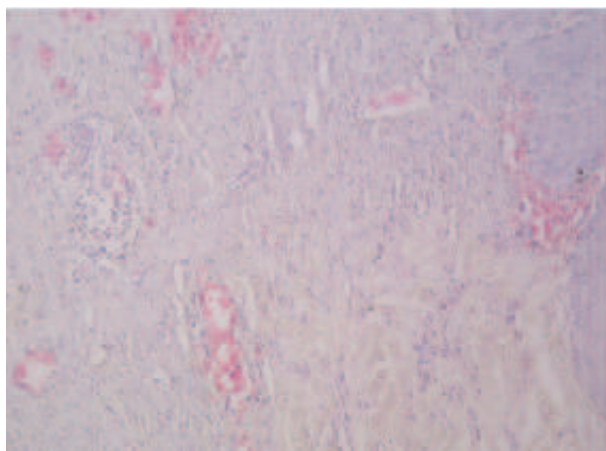


Рисунок 6 – Микроскопическая картина на 7 сутки наблюдения. Определяется диффузная мононуклеарная клеточная инфильтрация всех слоев кожи, что указывает на продуктивное воспаление. Окраска: гематоксилин и эозин. Ув. $\times 200$.

определяет данную модель как адекватную и пригодную для оценки эффективности хирургических и медикаментозных методов лечения в условиях эксперимента.

Литература

1. Фурункулы и карбункулы лица – частая причина тяжелых осложнений / Н. Н. Бажанов [и др.] // Стоматология для всех. – 1999. – № 2/3. – С. 22–25.
2. Бобров, В. М. Фурункул носа, осложненный тромбозом кавернозного синуса / В. М. Бобров // Российская отоларингология. – 2005. – № 5. – С. 131–133.
3. Бородулина, И. И. Фурункул и карбункул челюстно-лицевой области : учеб. пособие / И. И. Бородулина, И. С. Климова. – Чита : РИЦ ЧГМА, 2011. – 67 с.
4. Bilateral ophthalmic vein thrombosis secondary to nasal furunculosis / A. R. Rohana [et al.] // Orbit. – 2008. – Vol. 27, N 3. – P. 215–217.
5. Dings, J. P. Face the facial furuncle / J. P. Dings, P. A. van Damme // Ned. Tijdschr. Tandheelkd. – 2008 Mar. – Vol. 115, N 3. – P. 125–131.
6. Watanabe, K. Furuncle of the nose / K. Watanabe, N. Toki // Acta. Otorrinolaringol. Esp. – 2013 Sep-Oct. – Vol. 64, N 5. – P. 382.
7. Руководство по лабораторным животным и альтернативным моделям в биомедицинских исследованиях : учеб. пособие для системы мед. и фармацевт. послевуз. образования / под ред. Н. Н. Каркищенко, С. В. Грачева. – М. : Профиль, 2010. – 358 с.
8. Денисов, С. Д. Требования к научному эксперименту с использованием животных / С. Д. Денисов, Т. С. Морозкина // Здоровоохранение. – 2001. – № 4. – С. 40–42.
9. Этические вопросы использования животных в учебной работе и научных исследованиях : тез. докл. Белорус.-Британ. симп. (16-18 окт. 1997 г., г. Минск) / МЗ РБ, Минский гос. мед. ин-т, Всемирное общество защиты животных (WSPA) ; С. Д. Денисов. – Мн., 1998. – 28 с.
10. Методическое руководство по лечению ран : пер. с нем. – М. : Пауль Хартман, 2000. – 123 с.
11. Кондратенко, П. Г. Хирургическая инфекция : практ. рук. / П. Г. Кондратенко, В. В. Соболев. – Донецк : Сталкер, 2007. – 512 с.
12. Клишов, А. А. Гистогенез и регенерация тканей / А. А. Клишов. – М. : Медицина, 1984. – 232 с.
13. Современные методы оценки морфо-функционального состояния кожи / Е. А. Василевская [и др.] // Вестник научно-исследовательского института молекулярной медицины. – 2007. – Вып. 7. – С. 27–43.
14. Коржевский, Д. Э. Применение гематоксилина в гистологической технике / Д. Э. Коржевский // Морфология. – 2007. – Т. 132, № 6. – С. 77–82.
15. Раны и раневая инфекция : рук. для врачей / под ред. М. И. Кузина, Б. М. Костюченко. – М. : Медицина, 1990. – 592 с.

Поступила 28.05.2015 г.

Принята в печать 07.08.2015 г.

Сведения об авторах:

Флерьянович М.С. – аспирант кафедры хирургической стоматологии УО «Белорусский государственный медицинский университет»;

Походенько-Чудакова И.О. – д.м.н., профессор, заведующая кафедрой хирургической стоматологии УО «Белорусский государственный медицинский университет»;

Колб Е.Л. – к.м.н., ассистент 1-й кафедры терапевтической стоматологии УО «Белорусский государственный медицинский университет».

Адрес для корреспонденции: Республика Беларусь, 220116, г. Минск, пр. Дзержинского, 83, УО «Белорусский государственный медицинский университет», кафедра хирургической стоматологии. Тел.раб.: +375 (17) 254-32-44, e-mail: ip-c@yandex.ru – Походенько-Чудакова Ирина Олеговна.