

## ЭПИДЕРМАЛЬНЫЕ ЛИПИДЫ ПСОРИАТИЧЕСКИХ БЛЯШЕК: КЛИНИКО-МОРФОЛОГИЧЕСКИЕ КОРРЕЛЯЦИИ

ЗЫКОВА О.С., СОБОЛЕВСКАЯ И.С.

Витебский государственный ордена Дружбы народов медицинский университет, г. Витебск, Республика Беларусь

Вестник ВГМУ. – 2018. – Том 17, №5. – С. 58-65.

## EPIDERMAL LIPIDS OF PSORIATIC PLAQUES: CLINICOMORPHOLOGIC CORRELATIONS

ZYKOVA O.S., SOBOLEVSKAYA I.S.

Vitebsk State Order of Peoples' Friendship Medical University, Vitebsk, Republic of Belarus

Vestnik VGMU. 2018;17(5):58-65.

---

### Резюме.

В статье приводятся результаты исследования липидной структуры эпидермиса в биоптатах псориатических бляшек от пациентов с неосложнённым и осложнённым (псориатическая ониходистрофия, артропатический псориаз) псориазом, выполненные гистохимическим методом. Выявление нейтральных и полярных липидов в эпидермисе выполнено гистохимическим методом с применением флуорохрома нильский красный (Nile Red) и использованием флуоресцентного и лазерного конфокального микроскопов. Установлены 4 варианта структурных нарушений состава и распределения нейтральных и полярных липидов как в эпидермисе в целом, так и в пределах эпидермальных слоёв. Выявленные типы нарушений сочетались с клиническими вариантами псориаза, соответствующими обыкновенной клинической форме без осложнений, и наличием псориатической ониходистрофии или артропатической клинической формы псориаза. Результаты исследования направлены на объективизацию обоснования целенаправленной диагностики и лечения артропатического псориаза на ранних стадиях развития, а также планирования мероприятий медицинской реабилитации в дерматовенерологической и общей медицинской практике.

*Ключевые слова:* псориаз, псориатическая ониходистрофия, артропатический псориаз, эпидермальные липиды полярные и неполярные.

### Abstract.

The results of the investigation of the epidermis lipid structure in biopsy specimens of psoriatic plaques from patients with uncomplicated and complicated (psoriatic onychodystrophy, arthropathic psoriasis) psoriasis, performed by a histochemical method are presented in this article. The identification of neutral and polar lipids in the epidermis is made with the help of the histochemical method using the Nile Red fluorochrome and fluorescence and laser confocal microscopes. There were 4 variants of structural disturbances in the composition and distribution of neutral and polar lipids, both in the epidermis as a whole and within the epidermal layers. The revealed types of disorders were combined with clinical variants of psoriasis, corresponding to the ordinary clinical form without complications, and the presence of psoriatic onychodystrophy or arthropathic clinical form of psoriasis. The results of the research are aimed at objectivizing the rationale for the purposeful diagnosis and treatment of arthropathic psoriasis in the early stages of its development, as well as planning the measures of medical rehabilitation in dermatovenerologic and general medical practice.

*Key words:* psoriasis, psoriatic onychodystrophy, arthropathic psoriasis, epidermal lipids neutral and polar.

---

Псориаз является хроническим рецидивирующим воспалительным дерматозом, который имеет наследственную предрасположенность и

аутоиммунный компонент в механизме развития, неразрывно связанный с местными и общими нарушениями липидного обмена и потенцируемый

ими [1]. Частота регистрации заболевания в Республике Беларусь составляет около 4%. Наследственная предрасположенность является фактором, определяющим возможность сопутствующих заболеваний, имеющих общие механизмы развития – такие как эндотелиальная дисфункция, нарушения обмена холестерина, дисбаланс про- и противовоспалительных цитокинов на фоне присутствия других преморбидных состояний (нарушения функций щитовидной железы, желудочно-кишечного тракта, обмена витамина Д и других). Традиционными коморбидными заболеваниями при псориазе являются псориатический артрит, артериальная гипертензия и ее осложнения, метаболический синдром [2-6].

Наиболее частым осложнением псориаза является псориатический артрит, который диагностируется у 5-40% пациентов, характеризуется прогрессирующим течением с возможным исходом в инвалидность и требует терапевтической иммуносупрессивной коррекции, а иногда и хирургического лечения в виде эндопротезирования суставов. В связи с этим псориаз является мультидисциплинарной проблемой.

Научно-практический интерес к изучению прогностических критериев развития псориаза имеет важный причинно-проспективный вектор – персонализированный подход к диагностике, лечению и прогнозированию возникновения и течения заболевания у конкретного пациента. В этом отношении псориаз является актуальным объектом исследования в связи с высокой медицинской и социальной значимостью.

К настоящему времени выполнен ряд работ по прогнозированию развития псориаза и ответа на терапию на основе изучения генеалогических, биохимических, патоморфологических особенностей пациента, на основе которых предложены способы прогнозирования течения дерматоза. Например, таковыми являются: способ прогнозирования раннего рецидива псориаза на основе определения активности фермента фосфолипазы А2 в гемолизате эритроцитов и плазме крови (Филимонкова Н.Н. и соавт., 1994); способ прогнозирования течения псориаза и псориатического артрита на основе определения сывороточных уровней изоформ костных фракций щелочной и кислой фосфатаз и их соотношения (Никулин Н.К. и соавт., 1995); способ прогнозирования продолжительности ремиссии псориаза на основе исследования активности сывороточной каталазы (Филимонкова Н.Н. и соавт., 1998); способ

прогнозирования развития эритродермической формы псориаза на основе определения показателей спонтанной и индуцированной фитогемагглютинином продукции цитокина ИЛ-6 на 14 день лечения (Хисматуллина З.Р., 2012); способы прогнозирования ответа на лечение псориаза по содержанию молекул средней массы и карбонильных продуктов окислительной модификации белков (Химкина Л.Н. и соавт., 2012). Предложены также способы прогнозирования ответа на лечение: с помощью культивирования культур кератиноцитов без добавления эпителиального фактора роста в питательную среду, с добавлением лекарственных субстанций в липосомальной форме и/или их смеси и определением пролиферативной активности клеток полученных культур по сравнению с контрольными клетками культур, культивированных без соответствующих лекарственных субстанций и/или их смесей по частоте включения в их ядра 3Н-тимидина (Гришин Р.А. и соавт., 2009); оценки состояния апоптической системы в коже у пациентов с псориазом (Корсунская И.М., и соавт., 2007); способ прогнозирования ответа на лекарственную терапию псориаза методом определения показателей спонтанной и индуцированной фитогемагглютинином продукции цитокина ИЛ-6 в супернатантах культур мононуклеаров до и на 14 день лечения псориаза (Хисматуллина З.Р. и соавт., 2012), и другие.

Собственный многолетний клинический опыт и литературные данные [7] показывают, что около 85% пациентов, страдающих псориатическим артритом, впервые обращаются за помощью к специалистам первичного звена медицинской помощи (дерматовенерологам и врачам общей медицинской практики) в связи с наличием клиники поражения суставов. В собственных клинических исследованиях выделены кожный, ногтевой и суставной синдромы артропатического псориаза, показана их клиническая и хронологическая взаимосвязь, последовательность развития и важность в прогнозировании псориатической артропатии [8]. В исследованиях каталитической активности поликлональных иммуноглобулинов сыворотки крови было установлено, что максимальное повышение деполимеризующей ДНКазной активности сочетается со стадией псориатической ониходистрофии на фоне рецидивирующего псориатического поражения кожи [9, 10]. Показана структурно-морфологическая и рентгенологически подтвержденная связь между поражением ногтей и суставов при

псориазическом артрите (Gladdman D.D., 2009), а также наличие артрита дистальных межфаланговых суставов кистей и стоп у пациентов с псориазической ониходистрофией [11].

Изучение обмена липидов при псориазе обусловлено определяющим вкладом этого вида обмена в развитие заболевания и его коморбидности. В этом отношении иммунолипидная концепция патогенеза дерматоза актуализирует роль местного повышения липидов как фактора стимуляции системы иммунитета, которая приводит к нарастающему иммунологическому дисбалансу [1, 12]. Важнейшую роль в обмене липидов в коже играют липиднакапливающие и липидсинтезирующие структуры, которые активно синтезируют, аккумулируют и выделяют жиры. За счет этой особенности липидсинтезирующие и липиднакапливающие структуры обеспечивают важнейшие функции нормальной кожи. Большое количество липидов содержится в эпидермисе, где они включаются в процессы кератинизации и образования межклеточного цементирующего вещества. Холестерол высвобождается из клеток при распаде оболочек корнеоцитов. Уменьшение количества холестерина в культуре кератиноцитов вызывает нарушение апоптоза, который является патогенетически значимым при псориазе [13-17].

Большой вклад в фундаментальную науку в области изучения иммунолипидного механизма развития псориаза вносит применение метода флуоресцентной микроскопии биоптатов поражённой кожи, которое повышает качество и информативность морфологической диагностики не только содержания, но и характера распределения эпидермальных липидов [18, 19]. Установлены особенности распределения свободного холестерина эпидермиса поражённой кожи в зависимости от длительности псориаза за счёт возможности выявления внутриклеточного и межклеточного холестерина. Установлены достоверные различия в структуре и характере распределения холестерина в эпидермисе у пациентов со стажем дерматоза до 5 лет (пациенты с изолированным псориазическим поражением кожи) и более 5 лет (пациенты с признаками псориазического поражения ногтей или суставов), которые проявлялись различиями в количестве, форме и величине гранул холестерина [20].

Цель – изучить клинико-морфологические корреляции между клиническими вариантами псориаза по признаку наличия или отсутствия его осложнений у пациентов и особенностями

распределения эпидермальных липидов в коже псориазических бляшек.

## Материал и методы

Критериями отбора пациентов для патоморфологического исследования явились:

1. У пациента установлен диагноз «Псориаз».
2. Получено письменное информированное согласие пациента на участие в исследовании.
3. Получено согласие пациента на проведение биопсии кожи очага поражения, зафиксированное в медицинской документации согласно установленным нормам.
4. Наличие у пациента псориазических высыпаний (у пациента установлена фаза обострения дерматоза).
5. У пациента отсутствуют аллергические реакции к препарату для местной анестезии кожи.

Выполнено клиническое и патоморфологическое обследование 19 информированных стационарных пациентов-добровольцев, страдающих распространённым псориазом с артропатией или без таковой с распространённым псориазом в возрасте от 24 до 61 года. Стаж псориаза составил от 4 до 30 лет. У 18 из 19 пациентов установлено непрерывно рецидивирующее течение дерматоза. По признаку наличия осложнений псориаза пациенты разделены на три группы. Группу 1 (П) составили три пациента с неосложнённым псориазом. В группу 2 (ОД) вошли одиннадцать пациентов с псориазом, осложнённым псориазической ониходистрофией. Группа 3 (АП) была представлена пятью пациентами с артропатическим псориазом. У всех пациентов, за исключением одного, установлено непрерывно рецидивирующее течение псориаза (табл. 1).

За норму липидной структуры эпидермального пласта были приняты полученные нами ранее результаты исследования биоптатов кожи от 15 трупов людей обоего пола в возрасте от 35 до 60 лет, не имевших признаков кожных заболеваний. Вскрытие проводили в 1-2-е сутки после смерти в морге Управления по Витебской области Государственной службы медицинских судебных экспертиз. Все стандартные требования к получению биопсийного материала были соблюдены [17].

При нормальном распределении нейтральные липиды определяются как золотисто-желтые флуоресцирующие структуры. Полярные липиды окрашиваются флуорохромом в красно-корич-

Таблица 1 – Клиническая характеристика псориаза у пациентов

Клиническая группа (n=12)	N (количество пациентов)	Наличие непрерывно рецидивирующего течения псориаза
Пс	3	2
ОД	11	11
АП	5	5

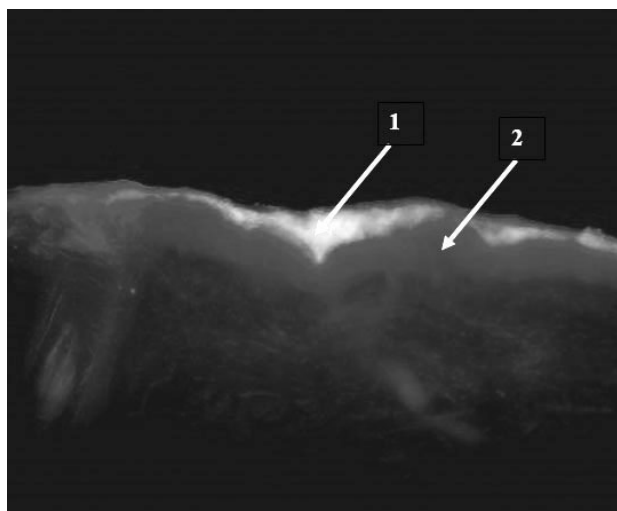


Рисунок 1 – Распределение нейтральных и полярных липидов в эпидермисе здоровой кожи человека: 1 – желто-золотистая флуоресценция неполярных липидов; 2 – красно-коричневая флуоресценция полярных липидов (флуоресцентная микроскопия, окраска нильским красным, длина волны 510-550 нм, x200).

невый цвет и являются основным компонентом надэпидермального липидного пласта, а также интенсивно флуоресцируют в базальном и шиповатом слоях. Неполярные (структурные) липиды составляют основу рогового и зернистого слоев эпидермиса (рис. 1) [17].

Биопсию кожи у стационарных пациентов с псориазом выполняли в центре очага поражения кожи на спине после дезинфекции поверхности настойкой йода. Под местной анестезией 2%-ным раствором лидокаина лезвием надрезали по окружности участок кожи, который затем оттягивали пинцетом и отсекали. На область иссечения накладывали стерильную повязку.

Для гистохимического исследования нейтральных (структурных) и полярных (транспортных) липидов эпидермиса кусочки кожи величиной 1 см<sup>2</sup> разрезали на две равные части. Одну часть фиксировали в 10% нейтральном формалине, другую – в кальций-формоле в целях сохранения липидов в тканях. Далее материал подвергали уплотнению путем заливки в парафин и

замораживанию. Изготавливали гистологические срезы толщиной 10 мкм на ротационном микротоме «Leica» и 25 мкм на замораживающем микротоме «Microm» модели HM 525 (Германия, CED – 236/0807) при 26°C.

Для флуоресцентной микроскопии гистологических препаратов использовали микроскоп «БИОМЕД-6» (Биомед, Россия) с блоком светофильтров. В исследовании использовали светофильтры «В» голубой (450-490 нм), «G» зеленый (510-550 нм) и «UV» ультрафиолетовый (330-385 нм). Для визуализации нейтральных и полярных липидов замороженные срезы окрашивали флуорохромом нильский красный в ацетоне. Нейтральные липиды выявлялись при использовании зеленого светофильтра (510-550 нм) в виде желто-золотистых, а полярные – красно-коричневых флуоресцирующих структур. Интенсивность свечения зависит от количественного содержания липидов. Наличие оранжевой окраски оценивалось как результат смешения нейтральных и полярных липидов, что может указывать на нарушение структуры эпидермального пласта.

Фотографические изображения препаратов получены с помощью цифровой камеры «Canon» и использования программы «Canon – Digital Photo Professional» (табл. 2).

При исследовании эпидермиса интенсивность окраски его слоев определяли полуколичественно и выражали в условных единицах по пятибалльной шкале: 0 баллов – отсутствие окраски, 1 балл – слабая, 2 балла – умеренная, 3 балла – высокая, 4 балла – очень высокая, 5 баллов – максимальная степень окраски.

Критериями оценки данных флуоресценции липидов являлись: локализация в эпидермисе; интенсивность свечения, цвет и характер отложения флуоресцирующей субстанции.

## Результаты

Исследование эпидермальных липидов в биоптатах псориазных бляшек выявило 4 варианта отклонений от нормального типа их рас-

Таблица 2 – Используемые флуорохромы для визуализации липидов в коже

Флуорохром	Длина волны (нм)	Цвет флуоресценции	Выявляемые липиды
Нильский красный	510-550	Желто-золотистый	Нейтральные липиды
		Красно-коричневый	Полярные липиды

пределения в условно здоровом эпидермисе биоптатов контрольной группы.

#### **Вариант 1**

Нейтральные липиды распределялись во всех зонах рогового слоя эпидермиса, а также на поверхности кожи. В зернистом слое они определялись в виде неоднородных пластов со слабой желтой флуоресценцией и менее выраженной слоистостью. Слабо выраженное свечение диффузно расположенных неполярных липидов в виде отдельных капель наблюдалось также в шиповатом слое эпидермиса (рис. 2).

#### **Вариант 2**

Вариант 2 продемонстрировал практически полное отсутствие неполярных липидов, которые располагались в виде единичных диффузно расположенных капель и пластов между слоями корнеоцитов рогового слоя, а также в незначительном количестве в шиповатом и зернистом слоях (рис. 3). Это делало практически невозможным визуальную дифференцировку эпидермальных слоев.

#### **Вариант 3**

Неполярные липиды в препарате распределялись в виде неравномерно и слабо флуоресцирующих пластов желтого и оранжевого цвета в более глубоких слоях рогового слоя, а также в зернистом слое эпидермиса (рис. 4). Оранжевая окраска свидетельствует о смешивании нейтраль-

ных и полярных липидов. При этом в одном из препаратов выявлены отдельные капли липидов в зернистом слое (в соответствии с рисунком 4).

#### **Вариант 4**

Установлено неравномерное распределение нейтральных липидов во всех зонах рогового слоя эпидермиса в связи с выявлением оранжевой окраски в препарате. Незначительная флуоресценция была отмечена в зернистом слое эпидермиса, который на рисунке представлен в виде прослойки оранжевого цвета (в соответствии с рисунком 5).

### **Обсуждение**

При анализе соответствия вариантов морфологической картины распределения нейтральных и полярных эпидермальных липидов и клинических групп оказалось, что вариант 1 демонстрировали пациенты с неосложнённым псориазом. Вариант 2 выявлен у четырёх из пяти пациентов с артропатическим псориазом. Вариант 3 (промежуточный) определён у двух пациентов из подгрупп ОД и АП и вариант 4 – у 10 пациентов, которые составляли подавляющее большинство в группе ОД. Исследование липидной структуры эпидермиса выявило связь между степенью её нарушения и степенью тяжести псориаза. Так,

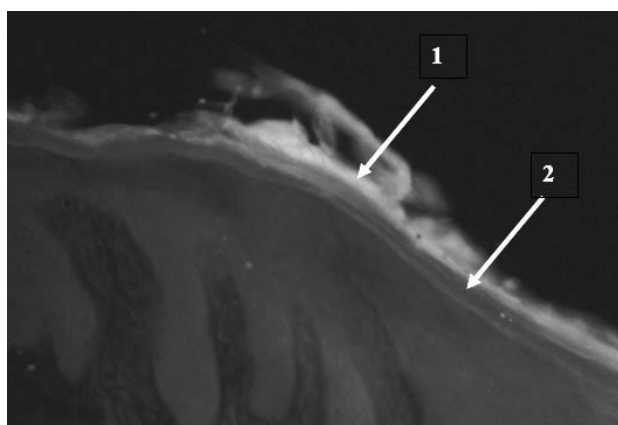


Рисунок 2 – Распределение нейтральных и полярных липидов в эпидермисе -вариант 1: 1 – желто-золотистая флуоресценция неполярных липидов; 2 – красно-коричневая флуоресценция полярных липидов (флуоресцентная микроскопия, окраска нильским красным, длина волны 510-550 нм, x200).

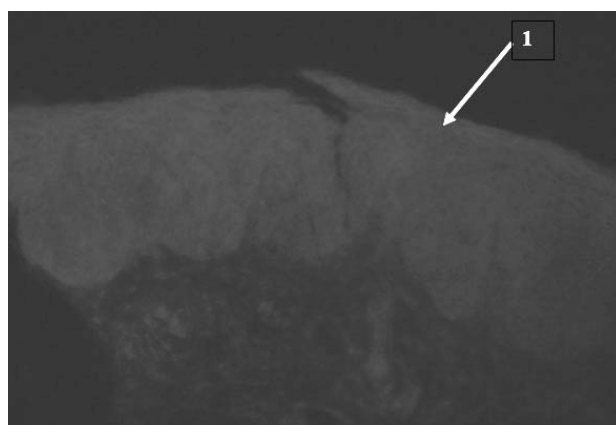


Рисунок 3 – Практически полное отсутствие неполярных липидов в эпидермисе – вариант 2: 1 – диффузная красно-коричневая флуоресценция.

Липидные слои в эпидермисе практически неразличимы (флуоресцентная микроскопия, окраска нильским красным, длина волны 510-550 нм, x200).

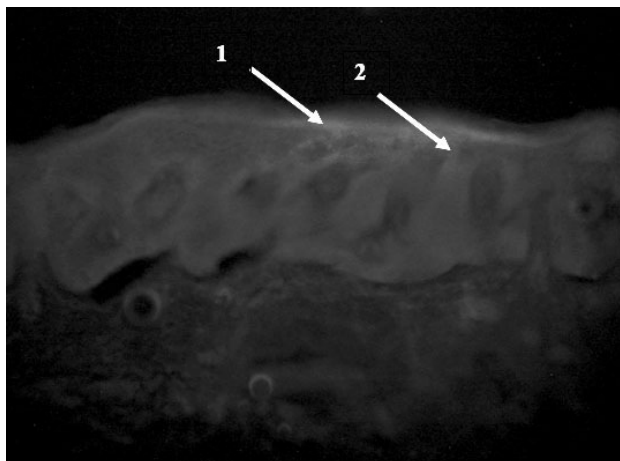


Рисунок 4 – Распределение нейтральных и полярных липидов в эпидермисе – вариант 3: 1 – желто-золотистое свечение неполярных липидов; 2 – оранжевая флуоресценция (флуоресцентная микроскопия, окраска нильским красным, длина волны 510-550 нм, x200).

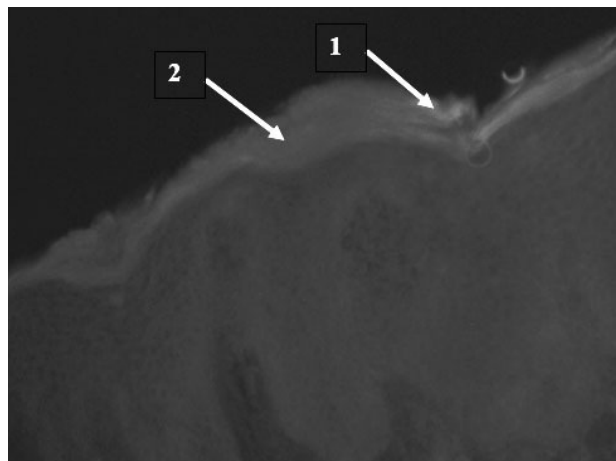


Рисунок 5 – Распределение нейтральных и полярных липидов в эпидермисе – вариант 4: 1 – желто-золотистое свечение неполярных липидов; 2 – оранжевая флуоресценция (флуоресцентная микроскопия, окраска нильским красным, длина волны 510-550 нм, x200).

наиболее и наименее выраженные нарушения липидной структуры установлены соответственно у 75% пациентов группы АП и у пациентов с неосложнённым течением заболевания. Средняя степень нарушения распределения и количества полярных и нейтральных липидов (дислипидоз эпидермиса) выявлена у 91% обследованных пациентов с псориазом, осложнённым ониходистрофией (табл. 3).

Таким образом, выявлены 4 варианта структурных нарушений состава и распределения нейтральных и полярных липидов как в эпидермисе в целом, так и в пределах эпидермальных слоёв. В соответствии с иммунолипидной теорией патогенеза псориаза диапазон выявленных нарушений свидетельствует о различиях структурно-функционального состояния кожи, что может быть связано с нарушением иммунной регуляции апоптоза кератиноцитов и различной интенсивностью иммунопатологических процессов.

### Заключение

Таким образом, в результате сопоставления результатов гистохимического исследования распределения нейтральных и полярных липидов кожи псориазных папул и клинических вариантов псориаза по признаку отсутствия или наличия осложнений впервые выделены 4 клинико-патоморфологических варианта распределения нейтральных и полярных липидов в эпидермисе, соответствующих различным клиническим типам

псориаза в зависимости от наличия осложнений: обыкновенный псориаз; псориаз, осложнённый псориатической ониходистрофией; артропатический псориаз. При этом вариант 4, который продемонстрировал характерную оранжевую окраску слоев эпидермиса, что может указывать на нарушения синтеза и распределения эпидермальных липидов, выявлен только у пациентов с псориазом, осложненным ониходистрофией. Этот вариант флуоресценции занимает промежуточное положение между первым и вторым вариантами, которые выявлены соответственно при неосложненном и артропатическом псориазе. Это может свидетельствовать в пользу псориатической ониходистрофии как важной диагностической стадии трансформации неосложненного псориаза в артропатическую форму.

Полученные данные не противоречат как иммунолипидной теории патогенеза псориаза, согласно которой липидная дисфункция является фактором, инициирующим и потенцирующим прогрессирующий иммунологический дисбаланс, реализующийся в аутоиммунное воспаление, так и клинико-лабораторным данным, отражающим стадийность развития артропатического псориаза через этап псориатической ониходистрофии, которая, таким образом, может оцениваться как предвестник псориатического артрита. Полученный результат согласуется с представлением о псориазе как прогрессирующей мультифакторной патологии и может предоставлять доказательную базу для целенаправленной диа-

Таблица 3 – Варианты эпидермального дислипидоза у пациентов с различной степенью тяжести псориаза

Вариант	Клиническая группа	Количество/доля в группе пациентов
Вариант 1	Пс	3 / 100%
Вариант 2	АП	4 / 80%
Вариант 3	АП-ОД	1/20% - 1/9%
Вариант 4	ОД	10 / 91%

гностики ранних стадий развития псориазического артрита у дерматологических пациентов.

Результаты исследования нейтральных и полярных липидов, полученные при изучении методом флуоресценции, могут иметь перспективное значение как в изучении их специфической роли в патогенезе прогрессирующего воспаления при псориазе, так и в разработке, и совершенствовании новых научно обоснованных средств или методов лечения псориаза.

Практическая значимость полученных результатов направлена на объективизацию обоснования целенаправленной диагностики артропатического псориаза на ранних стадиях развития с целью оптимизации лечения, а также планирования мероприятий медицинской реабилитации в дерматовенерологической и общей медицинской практике.

### Литература

1. Козин, В. М. Псориаз (вопросы патогенеза, клиники, терапии) / В. М. Козин. – Витебск : ВГМУ, 2007. – 227 с.
2. Исследование генетической гетерогенности и клинического полиморфизма псориаза / Л. В. Рощенко [и др.] // Украин. журн. дерматології, венерології, косметології. – 2015. – № 2. – С. 20–29.
3. Boehncke, W. H. Managing comorbid disease in patients with psoriasis / W. H. Boehncke [et al.] // BMJ. – 2010 Jan. – Vol. 340. – P. b5666.
4. Christofers, E. Comorbidities in psoriasis / E. Christofers // Clin. Dermatol. – 2007 Nov-Dec. – Vol. 25, N 6. – P. 529–534.
5. Cubillos, S. Low vitamin D-modulated calcium-regulating proteins in psoriasis vulgaris plaques: S100A7 overexpression depends on joint involvement // S. Cubillos, J. Norgauer // Int. J. Mol. Med. – 2016 Oct. – Vol. 38, N 4. – P. 1083–1092.
6. Prevalence of metabolic syndrome in patients with psoriasis / P. Gisondi [et al.] // Br. J. Dermatol. – 2007 Jul. – Vol. 157, N 1. – P. 68–73.
7. Epidemiology and clinical pattern of psoriatic arthritis in Germany: a prospective interdisciplinary epidemiological study of 1511 patients with plaque-type psoriasis / K. Reich [et al.] // Br. J. Dermatol. – 2009 May. – Vol. 160, N 5. – P. 1040–1047.
8. Зыкова, О. С. Клинические корреляции псориазической ониходистрофии, артропатии и их коррекция / О. С. Зыкова // ARS medica. Искусство медицины. – 2008. – № 5. – С. 93–97.
9. Каталитическая активность поликлональных иммуноглобулинов у пациентов с различными фенотипами псориаза // Е. В. Кундер [и др.] // Мед. панорама. – 2007. – № 12. – С. 33–35.
10. Абзимная активность поликлональных иммуноглобулинов при различных формах псориаза / О. С. Зыкова [и др.] // Рос. журн. кож. и венер. болезней. – 2008. – № 5. – С. 49–52.
11. Зыкова, О. С. Поражение суставов у пациентов с псориазической ониходистрофией / О. С. Зыкова // Достижения фундаментальной, клинической медицины и фармации : материалы 70-й науч. сес. согр. ун-та, 28-29 янв. 2015 г. – Витебск : ВГМУ, 2015. – С. 33–34.
12. Количественный анализ холестерина мембран кератиноцитов эпидермиса при псориазе / Т. М. Повалий [и др.] // Вестн. дерматологии и венерологии. – 1997. – № 1. – С. 4–6.
13. Актуальная дерматология / под ред. В. П. Адашкевича. – М. : Мед. кн. ; Н. Новгород : Изд-во НГМА, 2000. – 303 с.
14. Мяделец, О. Д. Функциональная морфология и общая патология кожи / О. Д. Мяделец, В. П. Адашкевич. – Витебск : Изд-во Витеб. мед. ин-та, 1997. – 271 с.
15. Мяделец, О. Д. Морфологическая характеристика липидсодержащих и липидпродуцирующих структур кожного покрова человека в норме и при холодовой смерти / О. Д. Мяделец, Е. В. Стефаненко, О. А. Кухновец // Морфология. – 2009. – Т. 135, № 2. – С. 62–65.
16. Мяделец, О. Д. Морфофункциональная дерматология / О. Д. Мяделец, В. П. Адашкевич. – М. : Медлит, 2006. – 734 с.
17. Морфология липидсодержащих и липидсинтезирующих структур кожи человека в зависимости от топографии / И. С. Соболевская [и др.] // Вестн. ВГМУ. – 2011. – Т. 10, № 1. – С. 41–46.
18. Кириакиди, Л. М. Некоторые вопросы гистохимии кожи в возрастном аспекте : автореф. дис. ... канд. биол. наук / Л. М. Кириакиди ; Волгогр. гос. мед. ун-т. – Волгоград, 1969. – 23 с.
19. Fowler, S. D. Application of Nile red, a fluorescent hydrophobic probe, for the detection of neutral lipid deposits in tissue sections: comparison with oil Red O / S. D. Fowler, P. Greenspan // J. Histochem. Cytochem. – 1985 Aug. – Vol. 33, N 8. – P. 833–836.
20. Морфологические особенности распределения свободного холестерина в эпидермисе при псориазе // О. С. Зыкова [и др.] // Вестн. ВГМУ. – 2012. – Т. 11, № 1. – С. 42–47.

Поступила 10.09.2018 г.  
Принята в печать 25.09.2018 г.

## References

- Kozin VM. Psoriasis (questions of pathogenesis, clinic, therapy). Vitebsk, RB: VGMU; 2007. 227 p. (In Russ.)
- Roshchenyuk LV, Fedota AM, Vorontsov VM, Admakina AV, Solodyankin AS. Study of genetic heterogeneity and clinical polymorphism of psoriasis. *Ukrain Zhurn Dermatologii Venerologii Kosmetologii*. 2015;(2):20-9. (In Russ.)
- Boehncke WH, Boehncke S, Schön MP. Managing comorbid disease in patients with psoriasis. *BMJ*. 2010 Jan;340:b5666. doi: 10.1136/bmj.b5666
- Christofers E. Comorbidities in psoriasis. *Clin Dermatol*. 2007 Nov-Dec;25(6):529-34. doi: 10.1016/j.clindermatol.2007.08.006
- Cubillos S, Norgauer J. Low vitamin D-modulated calcium-regulating proteins in psoriasis vulgaris plaques: S100A7 overexpression depends on joint involvement. *Int J Mol Med*. 2016 Oct;38(4):1083-92. doi: 10.3892/ijmm.2016.2718
- Gisoni P, Tessari G, Conti A, Piaserico S, Schianchi S, Peserico A, et al. Prevalence of metabolic syndrome in patients with psoriasis. *Br J Dermatol*. 2007 Jul;157(1):68-73. doi: 10.1111/j.1365-2133.2007.07986.x
- Reich K, Krüger K, Mössner R, Augustin M. Epidemiology and clinical pattern of psoriatic arthritis in Germany: a prospective interdisciplinary epidemiological study of 1511 patients with plaque-type psoriasis. *Br J Dermatol*. 2009 May;160(5):1040-7. doi: 10.1111/j.1365-2133.2008.09023.x
- Zykova OS. Clinical correlation onychodystrophy psoriatic, arthropathy and their correction. *ARS medica Iskusstvo Meditsiny*. 2008;(5):93-7. (In Russ.)
- Kunder EV, Zykova OS, Generalov II, Adaskevich VP. Catalytic activity of polyclonal immunoglobulins in patients with different phenotypes of psoriasis. *Med Panorama*. 2007;(12):33-5. (In Russ.)
- Zykova OS, Kunder EV, Generalov II, Adaskevich VP. Abzymatic activity of polyclonal immunoglobulins in various forms of psoriasis. *Ros Zhurn Kozh Vener Boleznei*. 2008;(5):49-52. (In Russ.)
- Zykova OS. Joint damage in patients with psoriatic onihodistrofiya. V: *Dostizheniia fundamental'noi, klinicheskoi meditsiny i farmatsii: materialy 70-i nauch se. sotr un-ta*, 28-29 ianv 2015 g. Vitebsk, RB: VGMU; 2015. P. 33-4. (In Russ.)
- Povaliy TM, Loginova TK, Sharapova GYa, Gusev SA. Quantitative analysis of cholesterol in membranes of keratinocytes in psoriatic epidermis. *Vestn Dermatologii Venerologii*. 1997;(1):4-6. (In Russ.)
- Adaskevich VP, red. *Actual dermatology*. Moscow, RF: Med kn; N Novgorod: Izd-vo NGMA; 2000. 303 p. (In Russ.)
- Myadelets OD, Adaskevich VP. Functional morphology and General pathology of the skin. Vitebsk, RB: Izd-vo Viteb med in-ta; 1997. 271 p. (In Russ.)
- Myadelets OD, Stefanenko EV, Kukhnovets OA. Morphological characteristics of lipid-containing and lipid-producing structures of human skin in normal and cold death. *Morfologiya*. 2009;135(2):62-5. (In Russ.)
- Myadelets OD, Adaskevich VP. *Morphological dermatology*. Moscow, RF: Medlit; 2006. 734 p. (In Russ.)
- Sobolevskaya IS, Grushin VN, Myadelets OD, Kichigina TN. Morphology of lipid-containing and lipid-synthesizing structures of human skin depending on topography. *Vestn VGMU*. 2011;10(1):41-6. (In Russ.)
- Kiriakidi LM; *Volgogr Gos Med Un-t*. Some aspects of histochemistry of the skin in the age aspect: avtoref dis. ... kand biol nauk. Volgograd, RF; 1969. 23 p. (In Russ.)
- Fowler SD, Greenspan P. Application of Nile red, a fluorescent hydrophobic probe, for the detection of neutral lipid deposits in tissue sections: comparison with oil Red O. *J Histochem Cytochem*. 1985 Aug;33(8):833-6.
- Zykova OS, Sobolevskaya IS, Myadelets OD, Grushin VN. Morphological features of free cholesterol distribution in the epidermis in psoriasis. *Vestn VGMU*. 2012;11(1):42-7. (In Russ.)

Submitted 10.09.2018

Accepted 25.09.2018

### Сведения об авторах:

Зыкова О.С. – к.м.н., доцент кафедры дерматовенерологии, Витебский государственный ордена Дружбы народов медицинский университет;

Соболевская И.С. – к.б.н., доцент, докторант кафедры гистологии, цитологии и эмбриологии, Витебский государственный ордена Дружбы народов медицинский университет.

### Information about authors:

Zykova O.S. – Candidate of Medical Sciences, associate professor of the Chair of Dermatovenerology, Vitebsk State Order of Peoples' Friendship Medical University;

Sobolevskaya I.S. – Candidate of Biological Sciences, associate professor, doctoral candidate of the Chair of Histology, Cytology & Embryology, Vitebsk State Order of Peoples' Friendship Medical University.

**Адрес для корреспонденции:** Республика Беларусь, 210009, г. Витебск, пр. Фрунзе, 27, Витебский государственный ордена Дружбы народов медицинский университет, кафедра гистологии, цитологии и эмбриологии. E-mail: irinabelikovavgm@gmail.com – Соболевская Ирина Сергеевна.

**Correspondence address:** Republic of Belarus, 210009, Vitebsk, 27 Frunze ave., Vitebsk State Order of Peoples' Friendship Medical University, Chair of Histology, Cytology & Embryology. E-mail: irinabelikovavgm@gmail.com – Irina S. Sobolevskaya.