

КЛИНИЧЕСКИЙ СЛУЧАЙ ЛЕЧЕНИЯ ХРОНИЧЕСКОГО АПИКАЛЬНОГО ПЕРИОДОНТИТА, ОСЛОЖНЕННОГО ОДОНТОГЕННЫМ ГАЙМОРИТОМ

БАЙТУС Н.А., ЧЕРНЯВСКИЙ Ю.П.

Витебский государственный ордена Дружбы народов медицинский университет, г. Витебск, Республика Беларусь

Вестник ВГМУ. – 2020. – Том 19, №2. – С. 96-102.

CLINICAL CASE OF CHRONIC APICAL PERIODONTITIS TREATMENT, COMPLICATED BY ODONTOGENIC MAXILLARY SINUSITIS

BAITUS N.A., CHERNYAVSKI Y.P.

Vitebsk State Order of Peoples' Friendship Medical University, Vitebsk, Republic of Belarus

Vestnik VGMU. 2020;19(2):96-102.

Резюме.

Цель исследования – клиническое изучение эффективности использования материала на основе гидроксиапатита «Биопласт-Дент» пасты и материала на основе Минерал Триоксид Агрегата – «Рутсил» при лечении деструктивного процесса в тканях апикального периодонта зуба 1.6, осложненного хроническим одонтогенным гайморитом. Объектом исследования явился пациент с деструктивными процессами в тканях апикального периодонта зуба 1.6, осложненного хроническим одонтогенным гайморитом верхней челюсти справа, который обратился на кафедру терапевтической стоматологии с курсом ФПК и ПК УО «ВГМУ» в 2018 г. Временную obturацию корневых каналов проводили материалом на основе гидроксиапатита «Биопласт-Дент» паста. Постоянную obturацию корневых каналов корня зуба 1.6 осуществляли с использованием отечественного материала на основе Минерал Триоксид Агрегата (МТА) – «Рутсил». Окончательную реставрацию коронки зуба осуществляли после рентген-контроля с момента постоянной obturации корневых каналов через 3 месяца. Дополнительно динамически R-контроль проводили через 6 и 12 месяцев. Результаты лечения показали, что применение гидроксиапатит содержащей пасты «Биопласт-Дент» и отечественного материала на основе Минерал Триоксид Агрегата – «Рутсил» вызывает активизацию остеогенеза в тканях периодонта при деструктивных формах апикального периодонтита. Сроки восстановления костной ткани при их применении сокращаются в 2-3 раза по сравнению с традиционным лечением. *Ключевые слова:* апикальный периодонтит, деструкция костной ткани, гидроксиапатит.

Abstract.

The aim of the research was a clinical study of the effectiveness of using a material based on «Bioplast-Dent» hydroxyapatite paste and a material based on mineral trioxide aggregate – «Rootsil» in the treatment of the destructive process in the tissues of the apical periodontium of tooth 1.6, complicated by chronic odontogenic sinusitis. The object of the study was a patient with destructive processes in the tissues of the apical periodontium of tooth 1.6, complicated by chronic odontogenic sinusitis of the upper jaw on the right, who applied to the Chair of Therapeutic Dentistry with the course of the Faculty for Advanced Training & Retraining of VSMU in 2018. Temporary obstruction of the root canals was performed with a material based on «Bioplast-Dent» hydroxyapatite paste. Permanent obstruction of the root canals of the root of tooth 1.6 was carried out using domestic material based on mineral trioxide aggregate (MTA) – «Rootsil». The final restoration of the tooth crown was carried out after X-ray control from the moment of constant obstruction of the root canals in 3 months. Additionally, dynamic R-control was performed in 6 and 12 months. The treatment results have shown that the use of hydroxyapatite containing paste «Bioplast-Dent» and domestic material based on the mineral trioxide aggregate – «Rootsil» leads to the activation of osteogenesis in periodontal tissues in case of destructive forms of apical periodontitis. The terms of bone tissue restoration during their use 2-3 times decrease compared with the traditional treatment.

Key words: apical periodontitis, bone tissue destruction, hydroxyapatite.

Деструктивные формы хронического апикального периодонтита представляют собой достаточно агрессивные одонтогенные очаги хронической инфекции, инициирующие очаговообусловленные соматические заболевания. В повседневной практике при наличии у пациента зубов с деструктивными процессами в тканях апикального периодонта, осложненных хроническим одонтогенным гайморитом, у врачей-стоматологов в большинстве случаев возникают затруднения по поводу выбора методов и материалов лечения зубов с таким диагнозом. Проблема выбора метода лечения данной патологии является трудноразрешимой в клинической стоматологии, так как данная категория пациентов наиболее сложно поддается консервативной терапии. В то же время опыт лечения пациентов с сочетанной патологией апикального периодонта и общесоматического заболевания незначителен и, как правило, направлен только на устранение патогенной микрофлоры из очага воспаления, не уделяя должного внимания при проведении эндодонтического лечения регенерации утраченной костной ткани. Среди известных и широко используемых кальцийсодержащих паст материалами выбора для временного пломбирования корневых каналов являются вещества, которые содержат коллаген 1-го типа и синтетические ортофосфаты кальция (гидроксиапатит, β -трикальцийфосфат, карбонат апатит), стимулирующие образование костной ткани [1-3].

Материал «Биопласт-Дент» (депротеинизированный) представляет собой костную ткань крупного рогатого скота, очищенную методом химико-ферментативной обработки с сохранением гидроксиапатита биологического происхождения и пространственной архитектоники, что способствует фиксации биологически активных веществ на структурах биоматериала без снижения их биологической активности. Биоматериал является достаточно прочной, резорбируемой во времени матрицей (6-8 месяцев), со скоростью биорезорбции синхронизированной по времени с процессом образования новой ткани. В результате депротенизации материал лишен клеточных элементов и белковых фракций. Физиологическая резорбция протекает с образованием нетоксичных продуктов распада. Материал является идеальным остовом прорастания кровеносных сосудов и врастания клеток из костного ложа, т.к. обладает пористой структурой трабекулярной и диафизарной части трубчатых костей (микро-

поры, макропоры, гаверсовы каналы). Гидроксиапатит биологического происхождения способствует ангиогенезу, миграции и прикреплению к поверхности материала стромальных стволовых клеток костного мозга, их дифференцировке в остеобласты и репаративному остеогенезу. Обладает остеогенными (остеоиндуктивными и остеоиндуктивными) свойствами. Паста «Биопласт-Дент» (депротеинизированный) представляет собой смесь, состоящую из увлажненных гранул кортикально-губчатой кости с размером гранул до 300 мкм. Содержащийся в пасте коллаген способствует формированию первичного кровяного сгустка и проникновению в аугментат клеток, участвующих в процессе заживления и регенерации. Кортикально-губчатая смесь играет роль каркаса. При температуре выше 25°C вязкость пасты увеличивается.

Для постоянной obturации корневых каналов материалом выбора являются гуттаперчевые штифты с различными видами силеров. Однако при деструктивных процессах в тканях периодонта необходимо не просто герметично изолировать сообщение между системой корневого канала и тканями периодонта, но и активизировать процессы остеогенеза, что требует применения материала с дополнительными свойствами и соответствующей методики его внесения. Минерал Триоксид Агрегат (МТА) был предложен для применения в эндодонтическом лечении и одобрен FDA в 1998 г. как материал для изоляции системы корневого канала. Компонентами материала МТА являются: дикальция силикат; трикальция силикат; кальция сульфат дигидрат; трикальция алюминат; оксид висмута; микроэлементы. Фармакодинамика этих веществ проявляется отсутствием цитотоксичности, способностью предотвращать микропроницаемость и бактериальную инвазию в периапикальные ткани, подавляя деструктивно-воспалительные процессы и стимулируя остеогенез. Рентгеноконтрастное вещество используется для лучшей визуализации материала в корневых каналах и костной ткани при рентгенологическом исследовании. Все компоненты препарата характеризуются биосовместимостью с тканями человека и не вызывают реакцию отторжения [4-5].

Однако для получения достоверных сведений об эффективности эндодонтического лечения необходимо учитывать то обстоятельство, что для полного восстановления дефекта костной ткани требуется определенный промежуток времени. По данным Н.Н. Бажанова и соавторов, при

консервативном лечении хронические очаги периапикального воспаления ликвидируются в 22% наблюдений через 4-8 месяцев, а в 78% случаев – только через 1-2 года и позже [6]. По мнению авторов, более длительные сроки восстановления зависят от размеров очага поражения. При больших зонах деструкции восстановление костной ткани происходит в более поздние сроки. Однако оценить эффективность лечения с высокой степенью достоверности можно после клинико-рентгенологического обследования пациентов через более короткий промежуток времени с помощью конусно-лучевой компьютерной томографии (КЛКТ) [7].

Цель исследования – клиническое изучение эффективности использования материала на основе гидроксиапатита «Биопласт-Дент» пасты и материала на основе Минерал Триоксид Агрегата – «Рутсил» при лечении деструктивного процесса в тканях апикального периодонта зуба 1.6, осложненного хроническим одонтогенным гайморитом.

Материал и методы

Пациент Б., 24 года, в мае 2018 года обратился на кафедру терапевтической стоматологии с курсом ФПК и ПК УО «ВГМУ» с жалобами на скол реставрации в зубе 1.6 и чувство дискомфорта при накусывании на зуб. Из анамнеза перенесенных заболеваний пациент отмечал затруднённое дыхание и заложенность носовой полости в области гайморовой пазухи справа, связывая это с зубом 1.6, повышение температуры; насморк в гнойной форме; частое чихание и ощущение болезненности в верхней части лица и в голове, усиливающиеся при движении головой, чихании или кашле; полное отсутствие обоняния; гнусавость. Обострения заболевания в течение последнего года происходили не менее 3 раз. После дополнительной консультации у оториноларинголога по месту жительства пациенту был выставлен диагноз – хронический одонтогенный гайморит верхней челюсти справа (J32.0 одонтогенный гайморит хронический).

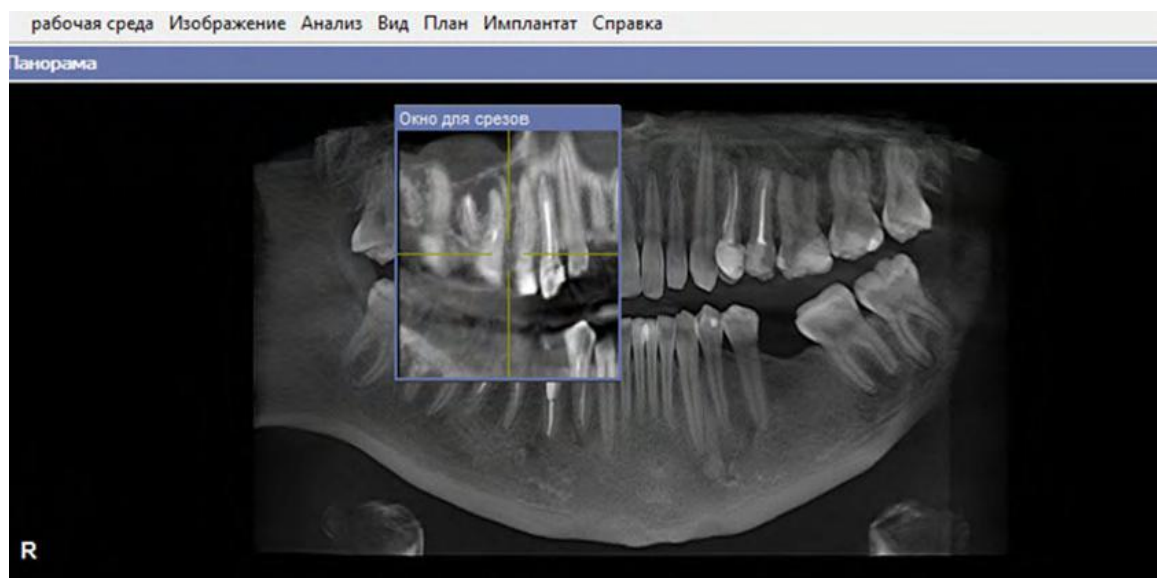
При объективном экстраоральном осмотре: лицо симметрично, кожные покровы бледно-розового цвета, открывание рта и движения височно-нижнечелюстного сустава в полном объеме. Регионарные лимфоузлы: околоушные, поднижнечелюстные, подбородочные, шейные не увеличены и безболезненны при пальпации.

При интраоральном осмотре: прикус ортогнатический, индекс КПУ=19 (К=0, П=18, У=1, что соответствует высокой интенсивности кариеса), индекс ОНIS=1,5 (удовлетворительный уровень гигиены полости рта), индекс КПИ=1,2 (легкая степень заболеваний тканей периодонта). Слизистая оболочка полости рта бледно-розового цвета, плотной консистенции. Десна безболезненна при пальпации, без патологических элементов поражения, незначительно кровоточит во фронтальном отделе зубного ряда нижней челюсти. При обследовании зуба 1.6 выявлено, что на медиально-окклюзионно-дистальной поверхности зуба пломба неудовлетворительного качества, после удаления пломбы – вход в корневые каналы закрыт пломбирочным материалом грязно-серого цвета неплотной консистенции. Перкуссия зуба 1.6 и пальпация по переходной складке в области проекции верхушек корней безболезненны. Рентгенологическое исследование тканей периодонта зуба 1.6 на основе дентального рентген-снимка показало obturацию корневых каналов равномерно по всей длине до верхушек корней, периапикальных патологических изменений не выявило.

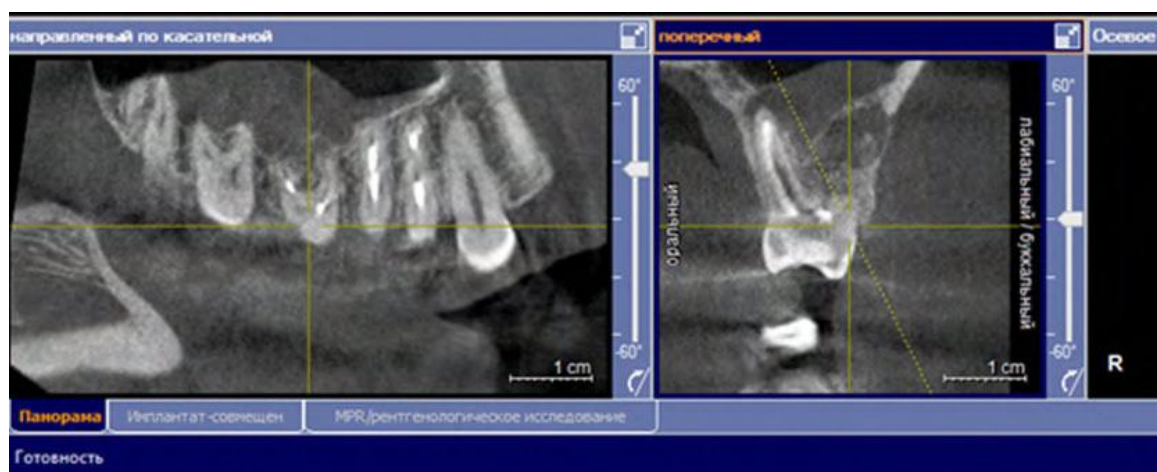
Для более детального изучения состояния тканей периодонта и пазух верхней челюсти справа было проведено обследование с помощью конусно-лучевой компьютерной томографии (КЛКТ). Выявлено следующее: на верхушках корней зуба 1.6 визуализировались очаги деструкции костной ткани округлой формы с нечеткими контурами диаметром: медиальный щечный – 6×5 мм, дистальный щечный – 5×4 мм, небный – 4×3 мм (рис. 1а и 1б). Также определено затемнение нижних отделов верхнечелюстной пазухи справа, утолщение слизистой оболочки по границе верхушек корней зуба 1.6.

После проведенных исследований поставлен диагноз – хронический апикальный периодонтит (апикальная гранулема) зуба 1.6 (код по МКБ-10: K045), хронический одонтогенный гайморит верхней челюсти справа (J32.0 одонтогенный гайморит хронический).

С целью сохранения зуба, рекомендованного к удалению стоматологом-хирургом в связи со значительной деструкцией тканей апикального периодонта, на кафедре терапевтической стоматологии с курсом ФПК и ПК УО «ВГМУ» было проведено консервативное лечение пациента с деструктивным процессом в тканях апикального периодонта (хронический апикальный периодонтит).



а



б

Рисунок 1 – а – Рентгенологическая картина состояния тканей периодонта зуба 1.6 до начала эндодонтического лечения с использованием КЛКТ в проекции панорамы; б – Рентгенологическая картина состояния тканей периодонта зуба 1.6 до начала эндодонтического лечения с использованием КЛКТ на срезе по касательной и поперечном срезе.

тит зуба 1.6 (апикальная гранулема) (K04.5)).

Нами была выбрана следующая тактика лечения. В первое посещение пациенту были проведены механические очищение, обработка и дезинфекция корневых каналов зуба 1.6 с использованием машинных инструментов повышенной конусности. Медикаментозная обработка корневых каналов осуществлялась дезинфектантом (3% стабилизированным раствором гипохлорита натрия) и хелатом (препаратом на основе ЭДТА). Временная obturation корневых каналов проводилась в это же посещение после промы-

вания подготовленных корневых каналов дистиллированной водой и высушивания стерильными бумажными штифтами материалом на основе гидроксиапатита «Биопласт-Дент» депротенизированный в форме пасты (ВладМиВа, Россия) сроком на 14 дней. Срок временной obturation составлял не менее 14 дней согласно данным о процессах и механизмах остеокондукции материалов на основе гидроксиапатита [3, 8]. В качестве материала для изготовления коронковой пломбы использовали стеклоиономерный цемент химического отверждения. Пациенту даны реко-

мендации. В первые сутки у пациента произошло обострение одонтогенного гайморита верхней челюсти справа после проведенного эндодонтического лечения, в связи с чем ему были назначены консультация оториноларинголога и антибиотик ампицилинового ряда по общепринятой схеме лечения. Во второе посещение через 14 дней после проведенного курса антибиотикотерапии и стабилизации процесса проведены извлечение материала «Биопласт-Дент» с признаками серозно-гнойного экссудата и повторная механическая и медикаментозная обработка корневых каналов. Для постоянной obturации корневых каналов использовали отечественный материал на основе Минерал Триоксид Агрегата – «Рутсил» (регистрационный номер – Мн-7.116792-1210, «Гродно-Азот», Республика Беларусь). Материалом obturировали корневые каналы на всю длину с созданием «апикальных пробок». После рентгенологического контроля уровня и качества заполнения корневых каналов осуществляли постановку пломбы из СИЦ.

Окончательную реставрацию коронки зуба пломбой из композиционного материала светового отверждения осуществляли после рентгенконтроля через 3 месяца с момента постоянной obturации корневых каналов материалом «Рутсил». Динамически R-контроль проводили через 3, 6, 12 месяцев. Заключение о благоприятном исходе эндодонтического лечения делалось на основании следующих клинико-рентгенологических критериев:

- отсутствие жалоб на боли в области леченого зуба и окружающих тканях;
- отсутствие видимых патологических изменений, например свищевых ходов;
- безболезненность перкуссии зуба и пальпации в проекции верхушки корня (корней);
- неизменность степени подвижности зуба или ее уменьшение;
- отсутствие в окружающей корень зуба костной ткани видимых рентгенологических изменений;
- полное исчезновение очага деструкции костной ткани или существенное уменьшение его размеров;
- восстановление целостности внутренней кортикальной пластинки;
- сохранение признаков качественной пломбировки корневого канала;
- сохранность в удовлетворительном состоянии реставрации коронки зуба.

Результаты и обсуждение

После проведенного эндодонтического лечения зуба 1.6 пациент жалоб больше не предъявлял. На контрольной рентгенограмме зуба 1.6 непосредственно после obturации и через 3 месяца после эндодонтического лечения реорганизация очага деструкции костной ткани не визуализировалась из-за малых сроков наблюдения. Анализ денальной рентгенограмм в 2-D проекции лишь показал, что корневые каналы obturированы равномерно на всем протяжении с визуализацией «апикальных пробок» (рис. 2).

Подробнее изучить состояние тканей апикального периодонта по денальной рентгено-

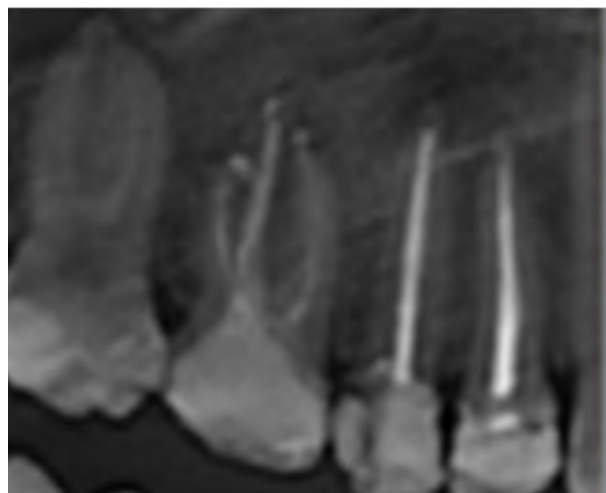

Рисунок 2 – Рентгенологическая картина состояния тканей периодонта зуба 1.6 через 3 месяца на денальной рентгенограмме после проведенного эндодонтического лечения с использованием пасты «Биопласт-Дент» и материала «Рутсил».

грамме не представлялось возможным и требовалось проведение КЛКТ.

На контрольный осмотр через 6 месяцев пациент не явился по причине проживания в другом городе, жалобы на зуб 1.6 в указанный период не предъявлял. КЛКТ была проведена спустя 12 месяцев после постоянной obturации корневых каналов. На КЛКТ зуба 1.6 заапикальный очаг частично реорганизовался костными балками, объем первоначальных очагов деструкции уменьшился на медиальном щечном корне до 3×2 мм; на дистальном щечном – 2×1 мм; на небном корне – очаг деструкции костной ткани реорганизовался полностью, периодонтальная щель визуализи-

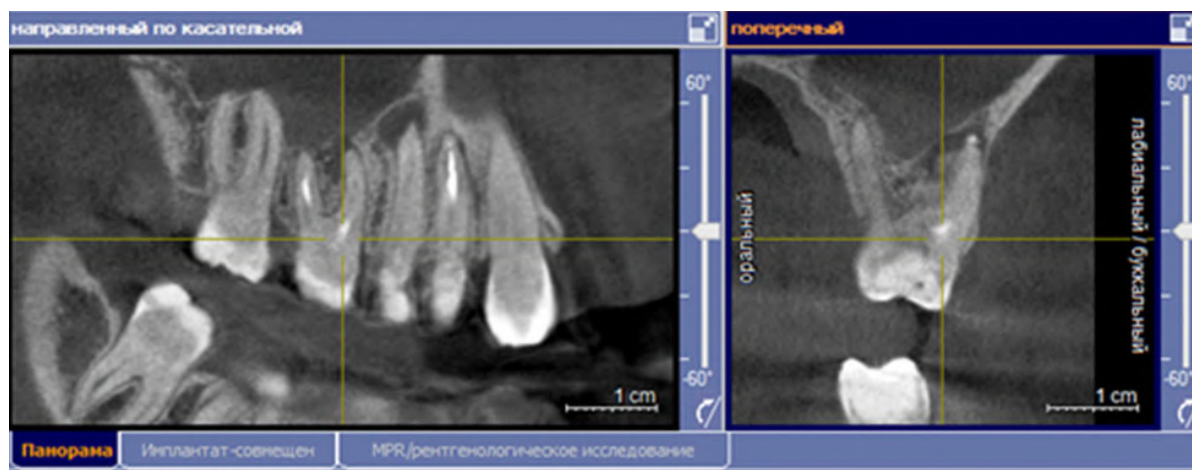


Рисунок 3 – Рентгенологическая картина зуба 1.6 после эндодонтического лечения с использованием пасты «Биопласт-Дент» и материала «Рутсил» через 12 месяцев.

ровалась по всей длине корня. Корневые каналы obturированы равномерно на всем протяжении с сохранением «апикальных пробок» на верхушках корней зуба 1.6. Нижние отделы верхнечелюстной пазухи справа не затемнены (рис. 3).

Пациент продолжает находиться на диспансерном учете по поводу хронического апикального периодонтита зуба 1.6 до окончательного восстановления тканей периодонта с дополнительным проведением наиболее информативного метода исследования КЛКТ через 24 месяца после лечения.

Планируется дальнейшее изучение эффективности использования материала на основе гидроксиапатита и материала на основе Минерал Триоксид Агрегата при лечении деструктивных процессов в тканях апикального периодонта для основной и контрольной групп исследования с описанием полученных результатов и их дальнейшей статистической обработки.

Заключение

Применение гидроксиапатит содержащей пасты «Биопласт-Дент» (Россия) и отечественного материала на основе Минерал Триоксид Агрегата – «Рутсил» (Республика Беларусь) вызывает активизацию остеогенеза в тканях периодонта при деструктивных формах апикального периодонтита, сокращая сроки восстановления костной ткани по сравнению с традиционным лечением (пломбированием корневых каналов силером и гуттаперчей). Особенно эффективно лечение деструктивных форм апикального пери-

одонтита с применением материалов на основе МТА у лиц молодого возраста. В связи с полученными результатами представляется целесообразным дальнейшее исследование применения отечественного материала «Рутсил» для лечения деструктивных форм хронического апикального периодонтита, как осложненных общесоматическими заболеваниями, так и без них. Использование дентальных снимков для диагностики деструктивных форм хронического апикального периодонтита является малоинформативным. Для более точного обследования и изучения тканей периодонта мы рекомендуем использовать современный метод исследования – конусно-лучевую компьютерную томографию.

Литература

1. Митронин, А. В. История эндодонтии: от науки к практике / А. В. Митронин, И. Г. Островская, Т. П. Вавилова // Эндодонтия today. – 2016. – № 1. – С. 69–72.
2. Модина, Т. Н. Концепция «интеллектуальности» или информативности имплантированных материалов в пародонтологической хирургии / Т. Н. Модина, М. В. Болбат, В. А. Михайлова // Клини. стоматология. – 2007. – № 1. – С. 50–52.
3. Байтус, Н. А. Синтетические остеопластические материалы на основе гидроксиапатита в стоматологии / Н. А. Байтус // Вестн. ВГМУ. – 2014. – Т. 13, № 3. – С. 29–34.
4. Применение цемента ProRoot МТА в терапевтической стоматологии / В. Ф. Михальченко [и др.] // Волгоград. науч.-мед. журн. – 2009. – № 3. – С. 57–59.
5. Разработка стоматологического порглицемента / Т. Н. Манак [и др.] // Мед. журн. – 2013. – № 2. – С. 141–144.
6. Кабак, Ю. С. Консервативное лечение хронического апикального периодонтита : учеб.-метод. пособие / Ю.

- С. Кабак ; Бел. гос. мед. ун-т. – Минск : БГМУ, 2004. – 16 с.
7. Чернявский, Ю. П. Мультидисциплинарный подход в терапии эндопериодонтитов / Ю. П. Чернявский, В. П. Кавецкий // Интегративная медицина в челюстно-лицевой хирургии и стоматологии : сб. тр. науч.-практ. конф. с междунар. участием «Паринские чтения – 2014», Минск, 10-11 апр. 2014 г. – Минск, 2014. – С. 542–544.
8. Марченко, Е. И. Остеоинтегрирующие материалы в терапевтической стоматологии / Е. И. Марченко, И. Г. Чухрай, Н. А. Байтус // Вестн. ВГМУ. – 2012. – Т. 11. № 1. – С. 146–151.

Поступила 24.02.2020 г.
Принята в печать 25.03.2020 г.

References

1. Mitronin AV, Ostrovskaya IG, Vavilova TP. The history of endodontics: from science to practice. *Endodontia Today*. 2016;(1):69-72. (In Russ.)
2. Modina TN, Bolbat MV, Mikhaylova VA. The concept of «intelligence» or informational content of implanted materials in periodontal surgery. *Klin Stomatologii*. 2007;(1):50-2. (In Russ.)
3. Baytus NA. Hydroxyapatite-based synthetic osteoplastic materials in dentistry. *Vestn. VGMU*. 2014;13(3):29-34. (In Russ.)
4. Mikhal'chenko VF, Alekhanova IF, Vasenev EE, Agasaryan AS, Drozdov MYu. The use of ProRoot MTA cement in therapeutic dentistry. *Volgograd Nauch-med Zhurn*. 2009;(3):57-9. (In Russ.)
5. Manak TN, Chernysheva TV, Sushkevich AV, Kuz'menkov MI, Shalukho NM. Development of dental Portland cement. *Med Zhurn*. 2013;(2):141-4. (In Russ.)
6. Kabak YuS; Bel gos med un-t. Conservative treatment of chronic apical periodontitis. Minsk, RB: BGMU; 2004. 16 p. (In Russ.)
7. Chernyavskiy YuP, Kavetskiy VP. A multidisciplinary approach in the treatment of endoperiodontitis. V: *Integrativnaia meditsina v cheliustno-litsevoi khirurgii i stomatologii: sb tr nauch-prakt konf s mezhdunar uchastiem «Parinskie chteniia – 2014»*, Minsk, 10-11 apr 2014 g. Minsk, RB; 2014. P. 542-4. (In Russ.)
8. Marchenko EI, Chukhray IG, Baytus NA. Osteointegrating materials in therapeutic dentistry. *Vestn VGMU*. 2012;11(1):146-51. (In Russ.)

Submitted 24.02.2020
Accepted 25.03.2020

Сведения об авторах:

Байтус Н.А. – к.м.н., старший преподаватель кафедры терапевтической стоматологии с курсом ФПК и ПК, Витебский государственный ордена Дружбы народов медицинский университет, ORCID: <https://orcid.org/0000-0003-3728-5815>;
Чернявский Ю.П. – к.м.н., заведующий кафедрой терапевтической стоматологии с курсом ФПК и ПК, Витебский государственный ордена Дружбы народов медицинский университет.

Information about authors:

Baitus N.A. – Candidate of Medical Sciences, senior lecturer of the Chair of Therapeutic Dentistry with the course of the Faculty for Advanced Training & Retraining, Vitebsk State Order of Peoples' Friendship Medical University;
Chernyavski Y.P. – Candidate of Medical Sciences, associate professor, head of the Chair of Therapeutic Dentistry with the course of the Faculty for Advanced Training & Retraining, Vitebsk State Order of Peoples' Friendship Medical University.

Адрес для корреспонденции: Республика Беларусь, 210029, г. Витебск, ул. Правды, д. 41, к. 3, кв. 106. E-mail: nina.belarus@mail.ru – Байтус Нина Александровна.

Correspondence address: Republic of Belarus, 210029, Vitebsk, 41-3 Pravdy str., 106. E-mail: nina.belarus@mail.ru – Nina A. Baitus.